



**CDMX**  
CIUDAD DE MÉXICO




# TÉCNICAS DE ODONTOLOGÍA DE LA CLÍNICA DE ODONTOGERIATRÍA

SERVICIOS DE SALUD PÚBLICA DEL  
DISTRITO FEDERAL

Agosto 2015

Director de Atención Médica

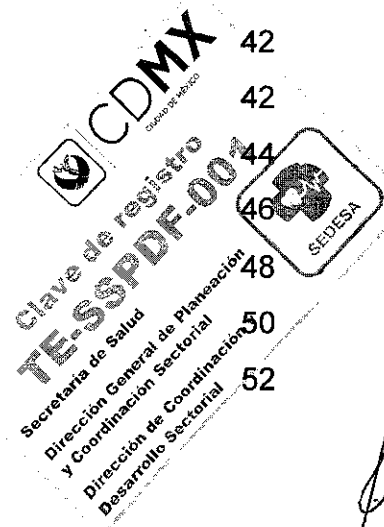Dr. Plácido Enrique León García





**TÉCNICAS DE ODONTOLOGÍA DE LA  
CLÍNICA DE ODONTOGERIATRÍA  
SERVICIOS DE SALUD PÚBLICA DEL DISTRITO FEDERAL**


<b>1. INTRODUCCIÓN</b>	<b>5</b>
<b>2. MARCO JURÍDICO DE ACTUACIÓN</b>	<b>7</b>
<b>3. OBJETIVO DEL DOCUMENTO</b>	<b>12</b>
<b>4. POLÍTICAS GENERALES DE OPERACIÓN</b>	<b>13</b>
<b>5. TÉCNICAS</b>	<b>15</b>
5.1 Odontología Preventiva	15
5.1.1 Profilaxis	15
5.1.2 Utilización de Hilo Dental	17
5.1.3 Odontoxesis	19
5.1.4 Aplicación Tópica de Flúor	21
5.1.5 Control de Placa Dentobacteriana	23
5.1.6 Revisión e Higiene de Prótesis Bucales	25
5.2 Operatoria Dental	27
5.2.1 Obturaciones Temporales con Cemento de Oxido de Zinc y Eugenol	27
5.2.2 Obturaciones Temporales con Cemento de Oxifosfato de Zinc	29
5.2.3 Obturaciones con Ionómero de Vidrio	31
5.2.4 Obturaciones Permanentes con Amalgama	34
5.2.5 Obturaciones Permanentes con Resinas Fotopolimerizables	37
5.2.6 Extracción de Dientes Permanentes	40
5.3 Patología Bucal	42
5.3.1 Biopsia Incisional	42
5.3.2 Biopsia Excisional	44
5.3.3 Biopsia por Sacabocados o Punch	46
5.3.4 Toma de Citología Exfoliativa	48
5.3.5 Toma de Punción y Aspiración con Aguja Fina	50
5.3.6 Manejo de Tejido Posterior a Biopsia	52





**TÉCNICAS DE ODONTOLOGÍA DE LA  
CLÍNICA DE ODONTOGERIATRÍA  
SERVICIOS DE SALUD PÚBLICA DEL DISTRITO FEDERAL**


5.4 Endodoncia	53
5.4.1 Recubrimiento Pulpar Directo	53
5.4.2 Drenado de absceso	56
5.4.3 Tratamiento de Conductos	58
5.4.4 Técnicas de Obturación en Endodoncia	61
5.4.5 Apicectomía	64
5.5 Periodoncia	66
5.5.1 Curetaje Periodontal	66
5.5.2 Gingivectomía y Gingivoplastia	68
5.5.3 Cirugía Preprotésica	70
5.5.4 Aumento de Reborde y Tejido Blando	72
5.5.5 Extracciones Múltiples de Dientes Permanentes	74
5.5.6 Frenilectomía	77
5.6 Prótesis Bucal	80
5.6.1 Prótesis Fija (Coronas, Incrustaciones)	80
5.6.2 Prótesis Parcial Removible	86
5.6.3 Prótesis Total	89
5.6.4 Endoposte	92
5.6.5 Guardas Oclusales	94
5.7 Radiografías Dentales	96
5.7.1 Radiografías Intrabucales (Periapicales y Oclusales).	96
5.7.2 Radiografías Extra bucales (Ortopantomografía)	99
<b>6. ANEXOS</b>	
6.1 Prescripción de Medicamentos	
6.1.1 Profilaxis Antibiótica	103
6.2 Educación para la salud	103
	105





**TÉCNICAS DE ODONTOLOGÍA DE LA  
CLÍNICA DE ODONTOGERIATRÍA  
SERVICIOS DE SALUD PÚBLICA DEL DISTRITO FEDERAL**

6.3 Medidas de Control y Seguridad	107
6.3.1 Concepto	107
6.3.2 Objetivos y Estrategias Generales	107
6.3.3 Principios Básicos para la Atención Odontológica	108
6.3.4 Indicaciones Post Extracción y/o Cirugía Dental	109
6.3.5 Lineamientos para el Control de Infecciones Cruzadas (Barreras Universales)	109
6.3.6 Vestimenta Adecuada y Barreras de Protección	110
6.3.7 Esterilización y Desinfección de Instrumental Odontológico	112
6.3.8 Limpieza y Desinfección del Mobiliario y Superficies	112
6.3.9 Uso y Cuidado de las Piezas de Mano, Válvulas y Líneas de Agua y Aire	112
6.3.10 Manejo de Biopsias y Dientes Extraídos.	113
6.3.11 Manejo Apropiado de los Desechos	113
<b>7. GLOSARIO</b>	<b>115</b>
<b>8. BIBLIOGRAFÍA</b>	<b>118</b>





**CDMX**  
CIUDAD DE MÉXICO



**TÉCNICAS DE ODONTOLOGÍA DE LA  
CLÍNICA DE ODONTOGERIATRÍA  
SERVICIOS DE SALUD PÚBLICA DEL DISTRITO FEDERAL**

## 1. INTRODUCCIÓN

El Distrito Federal es la entidad de la República Mexicana que ocupa el primer lugar en porcentaje de población de adultos mayores. De la población total en el Distrito Federal en el 2010 había un 11.3% de adultos de 60 años y más, en el 2020 tendremos un 15.6% y en el 2030 llegaremos a un 20.4%.

En los últimos años en la Ciudad de México se ha registrado un incremento en la prevalencia de problemas bucodentales en el adulto mayor, esto en gran medida por la falta de interés de ellos por su salud bucal; por los altos costos que un tratamiento odontológico representa a nivel privado, así como por la ausencia de los servicios especializados en diversas unidades de salud.


Los problemas de salud bucal no deben ser considerados de poca importancia en los adultos mayores, ya que la cavidad bucal participa en diversas funciones tales como la comunicación y expresión, y juega un papel importante en el proceso digestivo por medio de la masticación y deglución; una óptima salud bucal contribuye a mejorar el autoestima y con ello la calidad de vida.

Los principales problemas de salud bucal de los adultos mayores en México son:

- Edentulismo (Ausencia de dientes)
- Lesiones de la mucosa bucal
- Caries radicular (Caries en la raíz de los dientes)
- Boca seca (Xerostomía)
- Uso de prótesis mal ajustadas
- Cáncer bucal
- Enfermedad periodontal

La prevención y el control de las enfermedades crónicas es una de las prioridades para el sector salud, su incremento y letalidad justifican el desarrollo de estrategias para el trabajo multidisciplinario enfocado a la prevención, atención y rehabilitación de la salud bucal de los adultos mayores, llevando a cabo las técnicas odontológicas adecuadas tomando en cuenta el proceso de envejecimiento y los padecimientos crónicos del adulto mayor para lograr así un manejo integral de los mismos.

Por lo anterior, el presente documento de Técnicas de Odontología está dirigido a los Odontólogos generales y especialistas, que laboran en la Clínica de Odontogeriatría de los Servicios de Salud Pública del Distrito Federal, con el propósito de constituirse como una herramienta de apoyo para la atención del adulto mayor.






**CDMX**  
CIUDAD DE MÉXICO



**TÉCNICAS DE ODONTOLOGÍA DE LA  
CLÍNICA DE ODONTOGERIATRÍA  
SERVICIOS DE SALUD PÚBLICA DEL DISTRITO FEDERAL**

Dicho documento está integrado por los siguientes apartados: Introducción, Marco Jurídico de Actuación, Objetivo del documento, Políticas Generales de Operación, Técnicas, Anexos, Glosario y Bibliografía.

Con el propósito de mantener su vigencia, este documento deberá actualizarse periódicamente conforme a las modificaciones de la legislación en la materia y a los avances científicos.





**TÉCNICAS DE ODONTOLOGÍA DE LA  
CLÍNICA DE ODONTOGERIATRÍA**  
SERVICIOS DE SALUD PÚBLICA DEL DISTRITO FEDERAL

## 2. MARCO JURÍDICO DE ACTUACIÓN

Los principales ordenamientos jurídico-administrativos en que se sustentan las acciones de la Clínica de Odontogeriatría son:

### CONSTITUCIÓN


- Constitución Política de los Estados Unidos Mexicanos, Publicada en el Diario Oficial de la Federación el 05 de febrero de 1917, última reforma 10 de julio de 2015.

### ESTATUTO

- Estatuto de Gobierno del Distrito Federal, Publicado en el Diario Oficial de la Federación el 26 de julio de 1994, última reforma 27 de junio de 2014.
- Estatuto Orgánico de los Servicios de Salud Pública del Distrito Federal, Publicado en la Gaceta Oficial del Distrito Federal el 31 de octubre de 2007.

### LEYES

- Ley Federal de Responsabilidades de los Servidores Públicos, Publicada en el Diario Oficial de la Federación el 31 de diciembre de 1982, última reforma 24 de diciembre de 2013.
- Ley General de Salud, Publicada en el Diario Oficial de la Federación el 07 de febrero de 1984, última reforma 04 de junio de 2015.
- Ley General del Equilibrio Ecológico y la Protección al Ambiente, Publicada en el Diario Oficial de la Federación el 28 de enero de 1988, última reforma 09 de enero de 2015.
- Ley Orgánica de la Administración Pública del Distrito Federal, Publicada en la Gaceta Oficial del Distrito Federal el 29 de diciembre de 1998, última reforma 29 de enero de 2015.
- Ley de los Derechos de las Personas Adultas Mayores en el Distrito Federal, Publicada en la Gaceta Oficial del Distrito Federal el 07 de marzo de 2000, última reforma 18 de diciembre de 2014.
- Ley que Establece el Derecho a la Pensión Alimentaria para los Adultos Mayores de Sesenta y Ocho Años, Residentes en el Distrito Federal, Publicada en la Gaceta Oficial del Distrito Federal el 18 de noviembre de 2003, última reforma 28 de noviembre de 2014.
- Ley que Establece el Derecho al Acceso Gratuito a los Servicios Médicos y Medicamentos a las Personas Residentes en el Distrito Federal que Carecen de





**TÉCNICAS DE ODONTOLOGÍA DE LA  
CLÍNICA DE ODONTOGERIATRÍA  
SERVICIOS DE SALUD PÚBLICA DEL DISTRITO FEDERAL**

Seguridad Social Laboral, Publicada en la Gaceta Oficial del Distrito Federal el 22 de mayo de 2006.

- Ley de Acceso de las Mujeres a una Vida Libre de Violencia del Distrito Federal, Publicada en la Gaceta Oficial del Distrito Federal el 29 de enero de 2008, última reforma 18 de diciembre de 2014.
- Ley de Salud del Distrito Federal, Publicada en la Gaceta Oficial del Distrito Federal el 17 de septiembre de 2009, última reforma 23 de Marzo de 2015.

**REGLAMENTOS**

- Reglamento de la Ley General de Salud en Materia de Control Sanitario de la Disposición de Órganos, Tejidos y Cadáveres de Seres Humanos, Publicado en el Diario Oficial de la Federación el 20 de febrero de 1985, última reforma 26 de marzo de 2014.
- Reglamento de la Ley General de Salud en Materia de Prestación de Servicios de Atención Médica, Publicado en el Diario Oficial de la Federación el 14 de mayo de 1986, última reforma 24 de marzo de 2014.
- Reglamento de Insumos para la Salud, Publicado en el Diario Oficial de la Federación el 04 de febrero de 1988, última reforma 14 de marzo de 2014.
- Reglamento Interior de la Administración Pública del Distrito Federal, Publicado en la Gaceta Oficial del Distrito Federal el 28 de diciembre de 2000, última reforma 19 de noviembre de 2014.
- Reglamento de la Ley que Establece el Derecho al Acceso Gratuito a los Servicios Médicos y Medicamentos a las Personas Residentes en el Distrito Federal que Carecen de Seguridad Social Laboral, Publicado en la Gaceta Oficial del Distrito Federal el 04 de diciembre de 2006.
- Reglamento de la Ley de Salud del Distrito Federal, Publicado en la Gaceta Oficial del Distrito Federal el 07 de julio de 2011.

**ACUERDOS**

- Acuerdo de Coordinación que Celebran la Secretaría de Salud y el Gobierno del Distrito Federal, para la Ejecución del Sistema de Protección Social en Salud, Publicado en el Diario Oficial de la Federación el 10 de agosto de 2005.
- Acuerdo con el que se Aprueba el Programa Sectorial de Salud 2013-2018, Publicado en la Gaceta Oficial del Distrito Federal el 27 de octubre de 2014.







**CDMX**  
CIUDAD DE MÉXICO



**TÉCNICAS DE ODONTOLOGÍA DE LA  
CLÍNICA DE ODONTOGERIATRÍA**  
SERVICIOS DE SALUD PÚBLICA DEL DISTRITO FEDERAL

**DOCUMENTOS NORMATIVO-ADMINISTRATIVOS**

- Norma Oficial Mexicana NOM-127-SSA1-1994 Salud Ambiental, Agua para Uso y Consumo Humano-Limites Permisibles de Calidad y Tratamientos a que debe Someterse el Agua para su Potabilización, Publicada en el Diario Oficial de la Federación el 18 de enero de 1996, última reforma 22 de noviembre del 2000.
- Protocolo adicional a la Convención Americana sobre Derechos Humanos en materia de derechos económicos, sociales y culturales "Protocolo de San Salvador". Art.: 3, 4, 10 Incisos: 1, 2: A, B, E, F. art. 11 inciso I, vinculación y entrada en vigor para México 16 de abril de 1996.
- Secretaría de Salud, Programa de Salud Bucal, Manual para la Detección de Alteraciones de la Mucosa Bucal y Lesiones Premalignas. México, Centro Nacional de Vigilancia Epidemiológica y Control de Enfermedades, 2003.
- Norma Oficial Mexicana NOM-087-SEMARNAT-SSA1-2002. Protección Ambiental - Salud Ambiental - Residuos Peligrosos Biológico - Infecciosos - Clasificación y Especificaciones de Manejo, Publicada en el Diario Oficial de la Federación el 17 de febrero de 2003.
- Convenio de Coordinación y Colaboración Suscrito por la Secretaría de Salud del Distrito Federal con el Organismo Descentralizado de Servicios de Salud Pública del Distrito Federal, Publicado en el Diario Oficial de la Federación el 12 de marzo de 2003.
- Secretaría de Salud, Programa de Salud Bucal, Manual para el Uso de Fluoruros Dentales en la República Mexicana. México, Centro Nacional de Vigilancia Epidemiológica y Control de Enfermedades, 2003.
- Norma Oficial Mexicana NOM-229-SSA1-2002. Salud Ambiental. Requisitos Técnicos para las Instalaciones, Responsabilidades Sanitarias, Especificaciones Técnicas para los Equipos y Protección Radiológica en Establecimientos de Diagnóstico Médico con Rayos X, Publicada en el Diario Oficial de la Federación el 15 de septiembre de 2006, última reforma 29 de diciembre de 2014.
- Norma Oficial Mexicana NOM-013-SSA2-2006 Para la Prevención y Control de Enfermedades Bucales, Publicada en el Diario Oficial de la Federación el 08 de octubre del 2008.
- Condiciones Generales de Trabajo 2010 - 2013 de la Secretaría de Salud Federal.
- Norma Oficial Mexicana NOM-030-SSA2-2009. Para la Prevención, Detección, Diagnóstico, Tratamiento y Control de la Hipertensión Arterial Sistémica, Publicada en el Diario Oficial de la Federación el 31 de mayo de 2010.

CDMX  
SEDESA  
SECRETARÍA DE SALUD  
DIRECCIÓN GENERAL DE PREVENCIÓN Y COORDINACIÓN SECTORIAL Y DESARROLLO SECTORIAL



**TÉCNICAS DE ODONTOLOGÍA DE LA  
CLÍNICA DE ODONTOGERIATRÍA**  
SERVICIOS DE SALUD PÚBLICA DEL DISTRITO FEDERAL

- Secretaría de Salud, Programa de Salud Bucal, Guía de Consulta para el Médico y el Odontólogo del Primer Nivel de Atención "Odontogeriatría", México, Programa Nacional de Atención al Envejecimiento, 2010.
- Norma Oficial Mexicana NOM-005-SSA3-2010. Que Establece los Requisitos Mínimos de Infraestructura y Equipamiento de Establecimientos para la Atención Médica de Pacientes Ambulatorios, Publicada en el Diario Oficial de la Federación el 16 de agosto de 2010.
- Norma Oficial Mexicana NOM-010-SSA2-2010. Para la Prevención y el Control de la Infección por Virus de la Inmunodeficiencia Humana, Publicada en el Diario Oficial de la Federación el 10 de noviembre de 2010.
- Norma Oficial Mexicana NOM-015-SSA2-2010. Para la prevención, tratamiento y control de la diabetes Mellitus, Publicada en el Diario Oficial de la Federación el 23 de noviembre de 2010.
- Secretaría de Salud, Programa de Salud Bucal, Manual para la Atención Odontológica del Paciente con Diabetes. México, Centro Nacional de Programas Preventivos y Control de Enfermedades, 2012, Segunda edición.
- Secretaría de Salud, Programa de Salud Bucal, Manual de Procedimientos Estandarizados para la Vigilancia Epidemiológica de las Patologías Bucales. México, 2012.
- Secretaría de Salud, Programa de Salud Bucal, Manual de Procedimientos Estandarizados para la Vigilancia Epidemiológica del Odontólogo de la Unidad Centinela. México, 2012.
- Secretaría de Salud, Programa de Salud Bucal, Diagnóstico y Manejo de los Problemas Bucales en el Adulto Mayor, Guía de Práctica Clínica. México, 2012.
- Norma Oficial Mexicana NOM-007-SSA3-2011. Para la Organización y Funcionamiento de los Laboratorios Clínicos, Publicada en el Diario Oficial de la Federación el 27 de marzo de 2012.
- Norma Oficial Mexicana NOM-037-SSA2-2012. Para la Prevención, Tratamiento y Control de las Dislipidemias, Publicada en el Diario Oficial de la Federación el 13 de julio de 2012.
- Norma Oficial Mexicana NOM-031-SSA3-2012 Asistencia Social. Prestación de Servicios de Asistencia Social a Adultos y Adultos Mayores en Situación de Riesgo y Vulnerabilidad. Publicada en el Diario Oficial de la Federación el 13 de septiembre del 2012.





**CDMX**  
CIUDAD DE MÉXICO



**TÉCNICAS DE ODONTOLOGÍA DE LA  
CLÍNICA DE ODONTOGERIATRÍA**  
SERVICIOS DE SALUD PÚBLICA DEL DISTRITO FEDERAL

- Norma Oficial Mexicana NOM-036-SSA2-2012. Prevención y control de enfermedades. Aplicación de Vacunas, Toxoides, Faboterápicos (Sueros) e Inmunoglobulinas en el Humano. (El Documento Contiene la Aclaración Publicada el 12/10/2012), Publicada en el Diario Oficial de la Federación el 28 de septiembre de 2012.
- Norma Oficial Mexicana NOM-004-SSA3-2012. Del Expediente Clínico, Publicada en el Diario Oficial de la Federación el 15 de octubre de 2012.
- Norma Oficial Mexicana NOM-024-SSA3-2012. Sistemas de Información de Registro Electrónico para la Salud. Intercambio de Información en Salud, Publicada en el Diario Oficial de la Federación el 30 de noviembre de 2012.
- Norma Oficial Mexicana NOM-012-SSA3-2012. Que Establece los Criterios para la Ejecución de Proyectos de Investigación para la Salud en Seres Humanos, Publicada en el Diario Oficial de la Federación el 04 de enero de 2013.
- Norma Oficial Mexicana NOM-016-SSA3-2012 Que Establece las Características Mínimas de Infraestructura y Equipamiento de Hospitales y Consultorios de Atención Médica Especializada, Publicada en el Diario Oficial de la Federación el 08 de enero del 2013.
- Norma Oficial Mexicana NOM-017-SSA2-2012. Para la Vigilancia Epidemiológica, Publicada en el Diario Oficial de la Federación el 19 de febrero de 2013.
- Norma Oficial Mexicana NOM-027-SSA3-2013 Regulación de los Servicios de Salud. Que Establece los Criterios de Funcionamiento y Atención en los Servicios de Urgencias de los Establecimientos para la Atención Médica, Publicada en el Diario Oficial de la Federación el 04 de septiembre del 2013.
- Programa General de Desarrollo del Distrito Federal 2013-2018, Publicado en la Gaceta Oficial del Distrito Federal el 11 de septiembre de 2013.
- Reglas de Operación 2014 del Programa de Acceso Gratuito a los Servicios Médicos y Medicamentos a las Personas Residentes en el Distrito Federal que Carecen de Seguridad Social Laboral, Publicadas en la Gaceta Oficial del Distrito Federal el 30 de enero de 2014.
- Convenio de Minnamata sobre el Mercurio, Virginia Santana, Gabriela Medina, Alejandra Torre, Oficina Regional para América Latina y el Caribe Abril de 2014.





**CDMX**  
CIUDAD DE MÉXICO




**TÉCNICAS DE ODONTOLOGÍA DE LA  
CLÍNICA DE ODONTOGERIATRÍA  
SERVICIOS DE SALUD PÚBLICA DEL DISTRITO FEDERAL**

**3. OBJETIVO DEL DOCUMENTO**

**Objetivo General**

Establecer los lineamientos técnicos a los que deberán apegarse los Odontólogos generales y especialistas de la Clínica de Odontogeriatría, que sirvan de guía y orientación para el adecuado desarrollo de sus actividades, acciones y responsabilidades, con la finalidad de otorgar una atención con calidad y calidez que satisfaga las necesidades de los adultos mayores del Distrito Federal.





**CDMX**  
CIUDAD DE MÉXICO



**TÉCNICAS DE ODONTOLOGÍA DE LA  
CLÍNICA DE ODONTOGERIATRÍA**  
SERVICIOS DE SALUD PÚBLICA DEL DISTRITO FEDERAL

**4. POLÍTICAS GENERALES DE OPERACIÓN**

- El Servicio de Odontología General y de Especialidades en la Clínica de Odontogeriatría debe funcionar en estrecha coordinación con las diferentes áreas de servicio que participan en la atención del derechohabiente o usuario adulto mayor.
- El personal adscrito a la Clínica de Odontogeriatría deberá satisfacer con eficiencia y eficacia las demandas de atención.
- La consulta odontológica estará sujeta a procesos permanentes de supervisión y evaluación, con el fin de proporcionar servicios de buena calidad a la población de derechohabientes o usuarios adultos mayores.
- La consulta odontológica general y de especialidades la otorgará el personal adscrito a la Clínica de Odontogeriatría debiendo apegarse a las normas institucionales vigentes.
- A todo derechohabiente o usuario adulto mayor atendido en las diferentes especialidades se le deberá elaborar "Historia Clínica Odontológica", la cual deberá integrarse a su expediente clínico.
- Todo tratamiento odontológico será autorizado por el adulto mayor derechohabiente o usuario firmando, o en su caso, plasmando su huella digital en el formato de "Consentimiento Informado", en el que se le explicará de manera detallada el diagnóstico y plan de tratamiento a realizar; en caso de que el adulto mayor no pueda firmar, se le pedirá la autorización al familiar o cuidador quien será el responsable jurídicamente de las decisiones del mismo.
- El personal del Servicio de Odontología general y de especialidades al término de la jornada deberá registrar las actividades realizadas en la "Hoja Diaria de Estomatología" (Geriatría) (SISPA-SS-02-P).
- A todo derechohabiente o usuario adulto mayor que se le proporcione atención odontológica de especialidad subsecuente, se le deberá llenar el formato de "Registro de Atención Odontológica".
- Es responsabilidad de todos los odontólogos generales y especialistas informar al derechohabiente o usuario adulto mayor, o en su caso al familiar o cuidador, sobre la valoración bucodental y tratamiento a realizar.
- A todo derechohabiente o usuario adulto mayor que se le proporcione atención odontológica de urgencias se le deberá elaborar el formato "Hoja de Urgencias Odontológicas".



*[Handwritten signatures]*




**CDMX**  
CIUDAD DE MÉXICO



**TÉCNICAS DE ODONTOLOGÍA DE LA  
CLÍNICA DE ODONTOGERIATRÍA  
SERVICIOS DE SALUD PÚBLICA DEL DISTRITO FEDERAL**

- En el caso de derechohabientes o usuarios que sean referidos de otros centros de salud al Servicio de Patología o Radiología de la Clínica de Odontogeriatría deberán presentar su hoja de "Referencia y Contrareferencia" debidamente requisitada por el Odontólogo tratante.
- Es responsabilidad del personal del Servicio de Odontología General y de Especialidades, Enfermería, Trabajo Social e Intendencia conocer y aplicar las medidas de control y seguridad.





**TÉCNICAS DE ODONTOLOGÍA DE LA  
CLÍNICA DE ODONTOGERIATRÍA  
SERVICIOS DE SALUD PÚBLICA DEL DISTRITO FEDERAL**

## 5. TÉCNICAS

### 5.1 Odontología Preventiva

#### 5.1.1 Profilaxis

##### Concepto

Consiste en la eliminación por medios electromecánicos de la placa dentobacteriana que se encuentra sobre la encía y corona clínica, con ayuda del cepillo de cerdas blandas y pieza de mano de baja velocidad.

##### Objetivo


Eliminar la placa dentobacteriana para evitar se desarrollen procesos patológicos en las piezas dentales, tejidos blandos y de soporte, a fin de mantener la salud bucal en óptimas condiciones.

##### Principios

Esta Técnica está regida por la NOM-013-SSA2-2006.

##### Material y Equipo

- Eyector desechable de saliva.
- Vaso desechable.
- Godete de cristal.
- Pasta profiláctica.
- Guantes desechables.
- Cubrebocas.
- Lentes protectores.
- Espejo de uso dental





**TÉCNICAS DE ODONTOLOGÍA DE LA  
CLÍNICA DE ODONTOGERIATRÍA  
SERVICIOS DE SALUD PÚBLICA DEL DISTRITO FEDERAL**

- Cucharilla.
- Pinzas de curación.
- Explorador.
- Cepillo de cerdas blandas para pieza de mano de baja velocidad.
- Pieza de mano de baja velocidad con contra ángulo.

**Técnica**

Iniciar la eliminación de la placa dentobacteriana por medios electromecánicos con ayuda del cepillo de cerdas blandas colocado en el contra ángulo de la pieza de baja velocidad y la pasta profiláctica para uso dental, cepillando de manera gentil las áreas anatómicas mencionadas anteriormente, para que posteriormente se realice la aplicación tópica de flúor.

Las principales técnicas de cepillado son:

**Barrido:** Las puntas de cerda deben estar en el borde gingival y la dirección de las mismas en sentido apical, paralelas al eje longitudinal de los dientes y los movimientos deben hacerse girando el cepillo en dirección oclusal, manteniendo contacto con la encía y a continuación con la superficie dental.


**Bass:** Las puntas de cerda deben estar en el borde gingival; con dirección en sentido apical, 45° al eje longitudinal de los dientes y con movimientos vibratorios, sin cambiar la posición de las cerdas.

**Stillman:** Las puntas de cerda deben estar en el borde gingival; con dirección en sentido apical, unos 45° al eje longitudinal de los dientes moviéndolo haciendo presión sobre el borde para producir isquemia gingival y después eliminarla, repetir varias veces, girar un poco el cepillo en dirección oclusal durante el procedimiento.

**Stillman Modificado:** Las puntas de cerda deben estar en el borde gingival, con dirección en sentido apical, unos 45° al eje longitudinal de los dientes y su movimiento debe ser aplicando presión como el método de Stillman, pero vibrar el cepillo al mismo tiempo y moverlo de modo gradual en dirección oclusal.

**Charters:** Las puntas de las cerdas niveladas con las superficies oclusales de los dientes, su dirección es en forma oclusal, unos 45° al eje longitudinal de los dientes, con movimiento vibratorio mientras se desplaza el borde gingival en dirección apical.

**Tiempo de Duración:** Se requieren de 10 a 20 minutos para cubrir todas las zonas que necesitan ser limpiadas.







**TÉCNICAS DE ODONTOLOGÍA DE LA  
CLÍNICA DE ODONTOGERIATRÍA  
SERVICIOS DE SALUD PÚBLICA DEL DISTRITO FEDERAL**

### 5.1.2 Utilización de Hilo Dental

#### Concepto

El hilo dental permite quitar la placa de las superficies dentales proximales inaccesibles para el cepillo. De manera ideal, se debe acompañar del cepillado como parte de la práctica normal de la higiene bucal.

#### Objetivo

Mantener la salud bucal de los tejidos blandos y de soporte en óptimas condiciones en los espacios interproximales de los dientes.

#### Principios

Esta Técnica está regida por la NOM-013-SSA2-2006.

#### Material y Equipo

- Hilo dental con o sin cera.
- Vaso desechable.
- Guantes desechables.
- Cubrebocas.
- Lentes protectores.

#### Técnica

- Usar hilo dental con cera o sin cera. El material encerado puede dejar una capa sobre la superficie dental que en ocasiones inhibe la asimilación de fluoruro de la pasta dental o de los tratamientos tópicos.
- Cortar entre 30 y 40 cm. de hilo dental y enrollar ligeramente los extremos en el dedo índice de ambas manos, dejando de 5 a 8 cm. de hilo entre dedo y dedo.



*[Handwritten signatures]*




**CDMX**  
CIUDAD DE MÉXICO



**TÉCNICAS DE ODONTOLOGÍA DE LA  
CLÍNICA DE ODONTOGERIATRÍA  
SERVICIOS DE SALUD PÚBLICA DEL DISTRITO FEDERAL**

- Pasar el hilo dental con cuidado por los puntos de contacto moviéndolo en dirección vestibulo-lingual hasta que se deslice lentamente, evitar que el hilo sea forzado con brusquedad pues se podría lastimar la papila interdental.
- Mover el hilo con cuidado en dirección ocluso gingival y vestibulo lingual contra cada superficie proximal, se debe permitir que se extienda justo debajo del margen gingival, después de pasarlo por todos los dientes, enjuagar vigorosamente la boca para eliminar la placa y los residuos de los espacios interdetales.

**Tiempo de Duración:** 20 minutos.





**TÉCNICAS DE ODONTOLOGÍA DE LA  
CLÍNICA DE ODONTOGERIATRÍA  
SERVICIOS DE SALUD PÚBLICA DEL DISTRITO FEDERAL**

### 5.1.3 Odontoxesis

#### Concepto

Consiste en la eliminación de sarro supra y subgingival por medios mecánicos.

#### Objetivo


Eliminar el sarro supra y subgingival por medios mecánicos para evitar se desarrollen procesos patológicos en las piezas dentales, tejidos blandos y de soporte, a fin de mantener la salud bucal en óptimas condiciones.

#### Principios

Esta técnica está regida por la NOM-013-SSA2-2006.

#### Material y Equipo

- Eyector desechable de saliva.
- Vaso desechable.
- Gasas estériles.
- Godete de cristal.
- Pasta profiláctica.
- Guantes desechables.
- Cubrebocas.
- Lentes protectores.
- Espejo de uso dental.
- Cucharilla.
- Pinzas de curación.
- Cureta CK6 o Juego de Curetas para odontoxesis.
- Cepillo de cerdas blancas para pieza de mano de baja velocidad.





**CDMX**  
CIUDAD DE MÉXICO



**TÉCNICAS DE ODONTOLOGÍA DE LA  
CLÍNICA DE ODONTOGERIATRÍA  
SERVICIOS DE SALUD PÚBLICA DEL DISTRITO FEDERAL**

- Copas de hule para pieza de mano de baja velocidad.
- Pieza de mano de baja velocidad con contra ángulo.






**Técnica**

- Efectuar la exploración clínica de la cavidad oral y una vez localizados los dientes por tratar, retirar el sarro supra o subgingival con el CK6 o la cureta adecuada para la superficie dentaria, iniciando del tercio gingival hacia el tercio oclusal en los dientes posteriores y del tercio gingival hacia el tercio incisal en los dientes anteriores hasta lograr la eliminación total de los cálculos, eliminando al mismo tiempo las pigmentaciones en caso de que existan, utilizando el cepillo de cerdas blancas con la pieza de mano de baja velocidad y la pasta profiláctica.
- Realizar la técnica descrita en una sola sesión para los cuatro cuadrantes y finalmente es necesario proporcionar al derechohabiente o usuario adulto mayor las instrucciones higiénicas requeridas para mantener la salud bucal.



**Tiempo de Duración:** 30 minutos.





**CDMX**  
CIUDAD DE MÉXICO



**TÉCNICAS DE ODONTOLÓGIA DE LA  
CLÍNICA DE ODONTOGERIATRÍA  
SERVICIOS DE SALUD PÚBLICA DEL DISTRITO FEDERAL**

### 5.1.4 Aplicación Tópica de Flúor

#### Concepto

Es la serie de actividades o pasos que se realizan para aplicar en las superficies de los dientes una sustancia que ayude a aumentar la resistencia contra la caries dental.

#### Objetivo


Aplicar flúor sobre las superficies de los dientes para reforzar la mineralización de los cristales de hidroxiapatita del esmalte y así contribuir a aumentar la resistencia contra la caries dental.

#### Principios

Esta Técnica está regida por la NOM-013-SSA2-2006.

#### Material y Equipo

- Eyector desechable de saliva.
- Vaso desechable.
- Rollos de algodón dental.
- Hisopo con algodón.
- Gel de Fluoruro de Sodio al 2%.
- Guantes desechables.
- Cubrebocas.
- Lentes protectores.
- Espejo de uso dental.
- Cucharilla.
- Pinzas de curación.
- Barniz de flúor.
- Estuche de profilaxis.





**TÉCNICAS DE ODONTOLOGÍA DE LA  
CLÍNICA DE ODONTOGERIATRÍA  
SERVICIOS DE SALUD PÚBLICA DEL DISTRITO FEDERAL**

- Copas de hule para pieza de baja velocidad.
- Pieza de mano baja velocidad.
- Cucharillas de vinil para fluoruro.




**Técnica**

- Pedir al derechohabiente o usuario adulto mayor que se cepille los dientes, es preciso eliminar los residuos de alimentos antes de aplicar el fluoruro.
- Aislar los dientes por cuadrante con rollos de algodón, usar eyector de saliva, el aislamiento permite secar los dientes y evitar que el fluoruro aplicado se diluya con la saliva; a continuación, secar los dientes aislados con aire comprimido.
- Aplicar la solución o gel, con una torunda de algodón sostenida con las pinzas, a todas las superficies dentales, haciéndola llegar a los espacios intersticiales desde los lados vestibular y lingual; alejar de los dientes los rollos de algodón, dejar los dientes cubiertos con solución o gel durante 4 minutos. También se puede hacer la aplicación con cucharillas de vinil para aplicación de flúor.
- Se le solicita al derechohabiente o usuario adulto mayor no escupa, ni haga colutorios y no ingiera alimentos durante 15 minutos.



**Tiempo de Duración:** 30 minutos.





**CDMX**  
CIUDAD DE MÉXICO



**TÉCNICAS DE ODONTOLOGÍA DE LA  
CLÍNICA DE ODONTOGERIATRÍA  
SERVICIOS DE SALUD PÚBLICA DEL DISTRITO FEDERAL**

### 5.1.5 Control de Placa Dentobacteriana

#### Concepto

Consiste en poner de manifiesto la presencia de la placa bacteriana y otros depósitos sobre los dientes y las superficies gingivales adyacentes.

#### Objetivo


Identificar la presencia de placa dentobacteriana en las superficies de los dientes y gingivales adyacentes, mediante la aplicación de sustancias o tabletas reveladoras de placa, a fin de aplicar medidas preventivas o curativas para su control.

#### Principios

Esta Técnica está regida por la NOM-013-SSA2-2006.

#### Material y Equipo

- Eyector desechable de saliva.
- Vaso desechable.
- Tabletass reveladoras de placa dentobacteriana.
- Hilo dental.
- Cepillo dental de adulto
- Guantes desechables.
- Cubrebocas.
- Lentes protectores.
- Espejo de uso dental.
- Cucharilla.
- Explorador.
- Pinza de curación.





**CDMX**  
CIUDAD DE MÉXICO




**TÉCNICAS DE ODONTOLOGÍA DE LA  
CLÍNICA DE ODONTOGERIATRÍA  
SERVICIOS DE SALUD PÚBLICA DEL DISTRITO FEDERAL**

**Técnica**

- Indicar al derechohabiente o usuario adulto mayor que mastique una tableta reveladora durante 30 segundos y trate de distribuirla por todas las superficies dentarias, posteriormente, se le pide que escupa y se enjuague para eliminar los excedentes de la tableta.
- Examinar cuidadosamente las superficies dentarias, las zonas coloreadas indican las áreas con presencia de placa dentobacteriana.
- Enseñar al derechohabiente o usuario adulto mayor la técnica de cepillado y el uso del hilo dental.

**Tiempo de Duración:** 30 minutos.







**CDMX**  
CIUDAD DE MÉXICO



**TÉCNICAS DE ODONTOLOGÍA DE LA  
CLÍNICA DE ODONTOGERIATRÍA  
SERVICIOS DE SALUD PÚBLICA DEL DISTRITO FEDERAL**

### 5.1.6 Revisión e Higiene de Prótesis Bucales

#### Concepto

Consiste en revisar la higiene de las prótesis dentales del derechohabiente o usuario adulto mayor para detectar y/o prevenir posibles lesiones o patologías que puedan afectar la salud bucal y general.

#### Objetivo


Revisar las prótesis dentales del derechohabiente o usuario adulto mayor, a fin de determinar el estado de las mismas, ajuste, desajuste, funcionalidad, estética e higiene, así como el estado de salud de las mucosas, la pérdida ósea y el estado de la articulación temporomandibular.

#### Principios

Esta técnica está regida por la NOM-013-SSA2-2006.

#### Material y Equipo

- Guantes desechables
- Cubrebocas.
- Baberos para derechohabiente o usuario adulto mayor.
- Eyector
- Pañuelos desechables.
- Vasos desechables.
- Gasas.
- Cepillos dentales (adultos).
- Espejo facial
- Espejo de uso dental.
- Pinzas de curación





**CDMX**  
CIUDAD DE MÉXICO



**TÉCNICAS DE ODONTOLOGÍA DE LA  
CLÍNICA DE ODONTOGERIATRÍA  
SERVICIOS DE SALUD PÚBLICA DEL DISTRITO FEDERAL**


- Cucharilla
- Explorador



**Técnica**

- Solicitar al derechohabiente o usuario adulto mayor retirar las prótesis dentales para revisar el estado de las mucosas que sirven de soporte de las mismas.
- Revisar el estado de las prótesis dentales y el ajuste de las mismas
- Instruye al derechohabiente o usuario adulto mayor sobre la higiene y cuidado de las prótesis.
- La técnica para la limpieza de prótesis dentales se realiza con la ayuda de un cepillo convencional aplicando jabón de cualquier tipo (polvo, tocador o líquido) realizando movimientos circulares sobre las mismas y enjuagándolas con agua para retirar el jabón.
- Indicar realizar una delicada limpieza de la encía que cubre el reborde alveolar al menos después de cada comida y se llevará a cabo con una gasa húmeda en agua para eliminar los restos de alimentos en los adultos mayores desdentados totales.
- Indicar al adulto mayor que no podrá dormir con las prótesis totales o removibles con el propósito de que los tejidos bucales descansen, para evitar infecciones o laceraciones de las mucosas; estas deberán colocarse en medio vaso de agua en el caso de prótesis totales o removibles de acrílico, flexibles o de teflón.
- Revisar la prótesis dental si presenta desajuste, recomendar al adulto mayor el cambio de la misma a la brevedad posible.

**Tiempo de duración:** 10 minutos.





**CDMX**  
CUIDAD DE MÉXICO



**TÉCNICAS DE ODONTOLÓGIA DE LA  
CLÍNICA DE ODONTOGERIATRÍA  
SERVICIOS DE SALUD PÚBLICA DEL DISTRITO FEDERAL**

## 5.2 Operatoria Dental

### 5.2.1 Obturaciones Temporales con Cemento de Oxido de Zinc y Eugenol

#### Concepto

Es la colocación de material de curación temporal en la cavidad preparada para recibir una obturación permanente, con el fin de poner en observación al diente y verificar la ausencia de síntomas o signos que nos indiquen una patología.

#### Objetivo


Preparar a los dientes para recibir una obturación permanente, mediante la colocación de material de curación intermedia, a fin de restituir la anatomía y funcionalidad del diente.

#### Principios

Esta Técnica está regida por la NOM-013-SSA2-2006.

#### Material y Equipo

- Anestésico tópico.
- Cartucho de anestesia dental.
- Jeringa carpulle y agujas convencionales.
- Rollos de algodón.
- Eyector de saliva desechable.
- Pieza de mano de alta velocidad.
- Fresas de diamante de alta velocidad.
- Fresas de carburo de alta velocidad.
- Hidróxido de calcio.
- Loseta de cristal.
- Cemento de óxido de zinc y eugenol





**CDMX**  
CIUDAD DE MÉXICO



**TÉCNICAS DE ODONTOLOGÍA DE LA  
CLÍNICA DE ODONTOGERIATRÍA  
SERVICIOS DE SALUD PÚBLICA DEL DISTRITO FEDERAL**

- Guantes desechables
- Cubrebocas.
- Lentes protectores.
- Espejo de uso dental.
- Pinzas de curación.
- Explorador.
- Cucharilla.
- Aplicador de dycal.
- Espátula para cemento dental.

**Técnica**

- Seleccionar el tipo de anestésico a utilizar según condición sistémica del derechohabiente o usuario adulto mayor.
- Inyectar anestésico de uso dental troncular o infiltrativo.
- Iniciar la preparación de la cavidad con fresa de diamante de alta velocidad, continuando con fresa de bola de carburo de alta velocidad. Se puede terminar la remoción de dentina reblandecida con la cucharilla.
- Lavar la cavidad, secar con torundas de algodón sin provocar desecación, colocar el recubrimiento pulpar indirecto de hidróxido de calcio, así como colocar la base de óxido de zinc con eugenol, y dejar las curaciones el tiempo necesario. La rehabilitación debe realizarse por cuadrantes para optimizar la duración del tratamiento.
- Indicar al derechohabiente o usuario adulto mayor no comer alimentos ni ingerir bebidas durante 30 minutos después del tratamiento, así como alimentos duros y/o pegajosos para evitar el desalojo de las curaciones.
- El óxido de zinc y eugenol no se debe dejar como curación permanente, existen otros materiales para ese fin.

**Tiempo de Duración:** 30 minutos.





**CDMX**  
CIUDAD DE MÉXICO



**TÉCNICAS DE ODONTOLOGÍA DE LA  
CLÍNICA DE ODONTOGERIATRÍA  
SERVICIOS DE SALUD PÚBLICA DEL DISTRITO FEDERAL**

### 5.2.2 Obturaciones Temporales con Cemento de Oxifosfato de Zinc

#### Concepto

Es la reconstrucción anatomofuncional con material de restauración intermedia en los dientes temporales próximos a exfoliarse.

#### Objetivo


Utilizar como base protectora y aislante de los estímulos externos hacia la cámara pulpar en cavidades demasiado profundas de los dientes permanentes, antes de la colocación del material obturador definitivo.

#### Principios

Esta Técnica está regida por la NOM-013-SSA2-2006.

#### Material y Equipo

- Anestésico tópico.
- Cartucho de anestesia dental.
- Jeringa tipo carpulle y aguja convencional.
- Rollos de algodón.
- Eyector de saliva desechable.
- Pieza de mano de alta velocidad.
- Fresas de diamante de alta velocidad.
- Fresas de carburo de alta velocidad.
- Hidróxido de calcio.
- Loseta de cristal.
- Cemento de óxido de zinc y eugenol.
- Cemento de oxifosfato de zinc.
- Guantes desechables.






**TÉCNICAS DE ODONTOLOGÍA DE LA  
CLÍNICA DE ODONTOGERIATRÍA  
SERVICIOS DE SALUD PÚBLICA DEL DISTRITO FEDERAL**

- Cubrebocas.
- Lentes protectores.
- Espejo de uso dental.
- Pinzas de curación.
- Explorador.
- Cucharilla.
- Aplicador de dycal.
- Espátula para cemento dental.

**Técnica**

- Seleccionar el tipo de anestésico a utilizar según condición sistémica del derechohabiente o usuario adulto mayor.
- Inyectar anestésico de uso dental troncular o infiltrativo.
- Iniciar la preparación de la cavidad con fresa de diamante de alta velocidad, continuando con fresa de bola de carburo de alta velocidad. Se puede terminar la remoción de dentina reblandecida con la cucharilla.
- Lavar la cavidad, secar con torundas de algodón sin provocar desecación, colocar el recubrimiento pulpar indirecto de hidróxido de calcio, así como la base de cemento de oxifosfato de zinc, sobre el recubrimiento pulpar, dejar las curaciones el tiempo necesario, realizar la rehabilitación por cuadrantes para optimizar la duración del tratamiento y citar al derechohabiente o usuario adulto mayor para la obturación definitiva en caso de requerirla.
- No comer alimentos ni ingerir bebidas durante 30 minutos después del tratamiento, ni comer alimentos duros y/o pegajosos para evitar el desalajo de las curaciones.

**Tiempo de Duración:** 30 minutos.





**CDMX**  
CIUDAD DE MÉXICO



**TÉCNICAS DE ODONTOLÓGIA DE LA  
CLÍNICA DE ODONTOGERIATRÍA  
SERVICIOS DE SALUD PÚBLICA DEL DISTRITO FEDERAL**

### 5.2.3 Obturaciones con Ionómero de Vidrio

#### Concepto

Es la reconstrucción anatómica y funcional de los dientes con ionómero de vidrio como obturación permanente, después de la remoción de caries.

#### Objetivo


Obturar el diente con ionómero de vidrio para devolverle su funcionalidad y anatomía evitando tratamientos restaurativos de mayor complejidad y costo para la Institución.

#### Principios

Esta Técnica está regida por la NOM-013-SSA2-2006.

#### Material y Equipo

- Anestésico tópico.
- Cartucho de anestesia dental.
- Jeringa tipo carpulle y aguja convencional.
- Rollos de algodón o dique de hule.
- Eyector desechable de saliva.
- Pieza de mano de alta velocidad.
- Fresas de diamante de alta velocidad.
- Fresas de carburo de alta velocidad.
- Hidróxido de calcio.
- Loseta de cristal.
- Cuñas de madera.
- Ionómero de vidrio.
- Banda matriz.



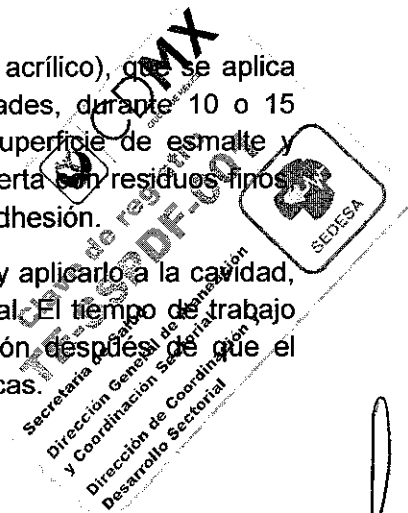


**TÉCNICAS DE ODONTOLOGÍA DE LA  
CLÍNICA DE ODONTOGERIATRÍA  
SERVICIOS DE SALUD PÚBLICA DEL DISTRITO FEDERAL**

- Guantes desechables.
- Cubrebocas.
- Lentes protectores.
- Espejo de uso dental.
- Pinzas de curación.
- Explorador.
- Aplicador de dycal.
- Cucharilla.
- Espátula de cemento dental.
- Porta matriz.

**Técnica**

- Seleccionar el tipo de anestésico a utilizar según condición sistémica del derechohabiente o usuario adulto mayor.
- Inyectar anestésico de uso dental troncular o infiltrativo.
- Colocar dique de hule en diente a tratar, diseñar las cavidades con fresas de diamante según el caso, removiendo la caries con fresas de carburo y excavador o cucharilla de dentina. Aunque el cemento de ionómero de vidrio se adhiere al esmalte y la dentina, es preferible, de ser posible, proporcionar retención mecánica dentro de la cavidad.
- Cubrir la cavidad, sólo si es profunda, con hidróxido de calcio de fraguado rápido únicamente sobre la porción profunda de la cavidad y colocar un porta matriz si es necesario.
- Limpiar las paredes de la cavidad, utilizando 10% de poli (ácido acrílico), que se aplica con torunda de algodón al piso y a las paredes de las cavidades, durante 10 o 15 segundos, seguido de lavado con agua y secado ligero. La superficie de esmalte y dentina cortada durante la preparación de la cavidad queda cubierta con residuos finos que se eliminan mediante el limpiado de ácido, lo cual mejora la adhesión.
- Insertar el cemento de ionómero de vidrio mezclando el material y aplicarlo a la cavidad, cuando el ionómero endurece aplicar una capa de barniz especial. El tiempo de trabajo de los materiales es sólo de 1.5 a 2 minutos. La deshidratación después de que el material endurece afecta de manera adversa sus propiedades físicas.








**CDMX**  
CIUDAD DE MÉXICO



**TÉCNICAS DE ODONTOLOGÍA DE LA  
CLÍNICA DE ODONTOGERIATRÍA  
SERVICIOS DE SALUD PÚBLICA DEL DISTRITO FEDERAL**

- Eliminar la matriz y recortar los excedentes después de que fragüe el material, pulir la restauración a los pocos minutos de espera, la rehabilitación debe realizarse por cuadrantes para optimizar la duración del tratamiento.
- Indicar al derechohabiente o usuario adulto mayor que no ingiera ningún líquido o alimento sólido y que no fume en caso de ser fumador, por lo menos durante una hora después del tratamiento.

**Tiempo de Duración:** 30 a 45 minutos.





**TÉCNICAS DE ODONTOLOGÍA DE LA  
CLÍNICA DE ODONTOGERIATRÍA  
SERVICIOS DE SALUD PÚBLICA DEL DISTRITO FEDERAL**

### 5.2.4 Obturaciones Permanentes con Amalgama

#### Concepto

Es la reconstrucción anatómica y funcional de los dientes con una aleación de plata, estaño, zinc, cobre y mercurio, después de la realización de la remoción de caries y la colocación de material temporal.

#### Objetivo


Obturar el diente con amalgama para devolverle su funcionalidad y anatomía evitando tratamientos restaurativos de mayor complejidad y costo para la Institución.

#### Principios

Esta Técnica está regida por la NOM-013-SSA2-2006.

#### Material y Equipo

- Rollos de algodón.
- Eyector de saliva desechable.
- Pieza de mano de alta velocidad.
- Fresas de diamante de alta velocidad.
- Fresas de carburo de alta velocidad.
- Banda matriz metálica.
- Cuñas de madera.
- Amalgamador eléctrico.
- Cápsulas con amalgama predosificadas.
- Pasta para pulir amalgama.
- Cepillo de cerdas blancas para contra ángulo de pieza de baja velocidad.
- Copa de Hule.
- Guantes desechables.



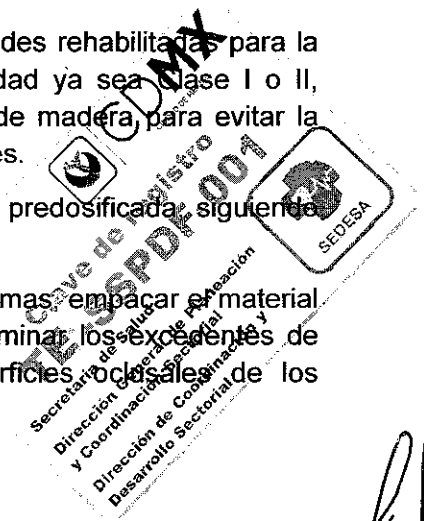


**TÉCNICAS DE ODONTOLOGÍA DE LA  
CLÍNICA DE ODONTOGERIATRÍA  
SERVICIOS DE SALUD PÚBLICA DEL DISTRITO FEDERAL**

- Cubrebocas.
- Lentes protectores.
- Espejo bucal.
- Pinzas de curación.
- Explorador.
- Cucharilla.
- Cartuchos de anestesia dental.
- Jeringa tipo carpulle y aguja convencional.
- Aplicador de dycal.
- Porta matriz.
- Porta amalgama.
- Obturador cuádruple para amalgama.
- Obturador Mortonson para amalgama.
- Recortador Hollenback para amalgama.
- Obturador Wescott para amalgama.

**Técnica**

- Seleccionar el tipo de anestésico a utilizar según condición sistémica del derechohabiente o usuario adulto mayor.
- Inyectar anestésico de uso dental troncular o infiltrativo.
- Desgastar lo suficiente las curaciones colocadas en las cavidades rehabilitadas para la colocación de las amalgamas; dependiendo del tipo de cavidad ya sea Clase I o II, colocar o no el porta matriz, ajustar la matriz con las cuñas de madera para evitar la sobre obturación en las superficies interproximales de los dientes.
- Colocar en el amalgamador eléctrico la capsula de amalgama predosificada, siguiendo las indicaciones del fabricante para su aleación.
- Colocar la amalgama en la cavidad con ayuda del porta amalgamas, empacar el material con ayuda del Cuádruple o Mortonson, con el Hollenback eliminar los excedentes de amalgama y con el Wescott dar la anatomía a las superficies oclusales de los



*[Handwritten signature]*



**CDMX**  
CIUDAD DE MÉXICO




**TÉCNICAS DE ODONTOLOGÍA DE LA  
CLÍNICA DE ODONTOGERIATRÍA  
SERVICIOS DE SALUD PÚBLICA DEL DISTRITO FEDERAL**

premolares y molares obturados. En caso de haber utilizado porta matriz, este se retira con cuidado para no fracturar las crestas marginales o los rebordes que fueron reconstruidos.

- Verificar ajuste y oclusión adecuados, realizar el pulido 24 hrs. después; la rehabilitación debe realizarse por cuadrantes para optimizar la duración del tratamiento.
- Evitar alimentos y bebidas durante una hora después del tratamiento para evitar fractura de las amalgamas.
- Realizar posteriormente el pulido de la amalgama colocada, utilizando la pieza de mano de baja velocidad con el cepillo de cerdas blancas y la pasta para pulir amalgama.

**Tiempo de Duración:** de 30 a 45 minutos por cuadrante.





**CDMX**  
CIUDAD DE MÉXICO



**TÉCNICAS DE ODONTOLOGÍA DE LA  
CLÍNICA DE ODONTOGERIATRÍA  
SERVICIOS DE SALUD PÚBLICA DEL DISTRITO FEDERAL**

### 5.2.5 Obturaciones Permanentes con Resinas Fotopolimerizables

#### Concepto

Es la reconstrucción anatómica y funcional de los dientes con resina fotopolimerizable como obturación permanente, después de la realización de la remoción de caries.

#### Objetivo


Obturar el diente con resina fotopolimerizable para devolverle su funcionalidad y anatomía evitando tratamientos restaurativos de mayor complejidad y costo para la Institución.

#### Principios

Esta Técnica está regida por la NOM-013-SSA2-2006.

#### Material y Equipo

- Anestésico tópico.
- Cartucho de anestesia dental.
- Jeringa tipo carpulle y aguja convencional.
- Rollos de algodón.
- Eyector de saliva desechable.
- Pieza de mano de alta velocidad.
- Lámpara para resina fotopolimerizable.
- Fresas de diamante de alta velocidad.
- Fresas de carburo de alta velocidad.
- Hidróxido de calcio.
- Loseta de cristal.
- Cuñas de madera.
- Resina fotopolimerizable (juego).






**TÉCNICAS DE ODONTOLOGÍA DE LA  
CLÍNICA DE ODONTOGERIATRÍA  
SERVICIOS DE SALUD PÚBLICA DEL DISTRITO FEDERAL**

- Tiras de celuloide.
- Tiras de lija.
- Papel para articular.
- Banda matriz.
- Guantes.
- Cubrebocas.
- Lentes protectores.
- Espejo de uso dental.
- Pinzas de curación.
- Explorador.
- Cucharilla.
- Aplicador de dycal.
- Espátula para cemento dental.
- Porta matriz.

**Técnica**

- Seleccionar el tipo de anestésico a utilizar según condición sistémica del derechohabiente o usuario adulto mayor.
- Inyectar anestésico de uso dental troncular o infiltrativo.
- Colocar recubrimientos pulpares en caso de cavidades Clase III, IV ó V, en caso de cavidades Clase I ó II desgastar lo suficiente las curaciones de Ionómero de Vidrio colocadas con anterioridad, realizar limpieza dental o profilaxis de los dientes por obturar.
- Aislar los dientes con rollos de algodón, colocar el eyector de saliva, colocar ácido ortofosfórico sobre el ángulo cabo superficial de las cavidades y después de 15 segundos retirar los rollos de algodón y lavar los dientes con abundante agua.
- Volver a aislar los dientes por obturar, es el momento de colocar la banda de celuloide si es necesaria y las cuñas de madera, a continuación, barnizar las cavidades con el Bond y aplicar el rayo de luz de la lámpara durante 20 segundos y comenzara empacar en las cavidades la resina fotopolimerizable aplicando la luz de la lámpara en lapsos de 20 segundos. Verificar la oclusión con el papel para articular y hacer los ajustes necesarios



*[Handwritten signature]*




**TÉCNICAS DE ODONTOLOGÍA DE LA  
CLÍNICA DE ODONTOGERIATRÍA  
SERVICIOS DE SALUD PÚBLICA DEL DISTRITO FEDERAL**

hasta llegar a la oclusión céntrica ayudados de piedras de Arkansas (en caso de contar con ellas), fresas de alta velocidad para ajustar resinas y tiras de lija.

- Retirar los rollos de algodón y el eyector de saliva, se le pide al derechohabiente o usuario adulto mayor que realice su aseo dental 3 veces/día para evitar las pigmentaciones de las resinas.

**Tiempo de Duración:** 30 a 45 minutos por cuadrante.





**TÉCNICAS DE ODONTOLOGÍA DE LA  
CLÍNICA DE ODONTOGERIATRÍA  
SERVICIOS DE SALUD PÚBLICA DEL DISTRITO FEDERAL**

### 5.2.6 Extracción de Dientes Permanentes

#### Concepto

Técnica quirúrgica consistente en la eliminación de un diente que no puede ser rehabilitado, retirando los focos infecciosos de la boca para prevenir problemas en la salud integral del derechohabiente o usuario adulto mayor.

#### Objetivo


Eliminar los focos infecciosos de la boca, mediante la extracción del diente retenido o infectado, a fin de prevenir complicaciones sistémicas.

#### Principios

Esta Técnica está regida por la NOM-013-SSA2-2006.

#### Material y Equipo

- Radiografía periapical adulto.
- Radiografía oclusal.
- Anestésico tópico.
- Cartucho de anestesia dental.
- Jeringa tipo carpulle y aguja convencional.
- Eyector desechable de saliva.
- Gasas estériles.
- Guantes.
- Cubrebocas.
- Lentes protectores.
- Espejo de uso dental.
- Pinzas de curación.
- Explorador.
- Cucharilla.







**CDMX**  
CIUDAD DE MÉXICO



**TÉCNICAS DE ODONTOLOGÍA DE LA  
CLÍNICA DE ODONTOGERIATRÍA  
SERVICIOS DE SALUD PÚBLICA DEL DISTRITO FEDERAL**

- Elevador recto punta fina.
- Elevador de raíz.
- Elevadores de bandera (derecho e izquierdo).
- Fórceps (el número depende del diente por extraer).
- Cureta quirúrgica.
- Lima para hueso.
- Legra para periostio.

**Técnica**

- Efectuar la exploración y realizar estudio radiológico.
- Seleccionar el tipo de anestésico a utilizar según condición sistémica del derechohabiente o usuario adulto mayor.
- Inyectar anestésico de uso dental troncular o infiltrativo.
- Comenzar la sindesmostomía alveolo dentaria, efectuar la luxación y aprehensión del diente y realizar la avulsión con el fórceps indicado para el caso o elevador para raíz.
- Verificar que esté íntegro el (los) diente(s) extraído(s). En caso necesario se regulariza el proceso residual, se verifica la formación del coágulo sanguíneo y finalmente se coloca gasa estéril en el sitio intervenido, haciendo que el derechohabiente o usuario adulto mayor ocluya fuertemente con fines hemostáticos.
- Solicitar al derechohabiente o usuario adulto mayor que realice el aseo bucal normal evitando pasar el cepillo por el área de la extracción y llevar a cabo las indicaciones post-extracción que indica el especialista.
- Prescribir farmacoterapia sólo en caso necesario.

**Tiempo de Duración:** El tiempo se determina de acuerdo a la cooperación del derechohabiente o usuario adulto mayor y a las condiciones en que se encuentre el diente por extraer.





**CDMX**  
CIUDAD DE MÉXICO



**TÉCNICAS DE ODONTOLOGÍA DE LA  
CLÍNICA DE ODONTOGERIATRÍA  
SERVICIOS DE SALUD PÚBLICA DEL DISTRITO FEDERAL**

### 5.3 Patología Bucal

#### 5.3.1 Biopsia Incisional

##### Concepto

Consiste en la eliminación parcial quirúrgica de lesiones generalmente mayores de 2 cm de diámetro con fines diagnósticos.

##### Objetivo


Establecer un diagnóstico definitivo de la lesión en base a su aspecto histológico, con la finalidad de obtener un pronóstico y tratamiento para las lesiones malignas y premalignas.

##### Principios

Esta técnica está regida por la NOM-013-SSA2-2006.

##### Material y Equipo

- Guantes.
- Cubrebocas.
- Lentes de protección.
- Jeringa tipo carpulle y aguja convencional para anestesia.
- Cartuchos de anestesia dental.
- Eyector desechable de saliva.
- Hoja y mango de bisturí.
- Pinza tipo Adson con y sin diente.
- Separador.
- Cánula aspiración.
- Contenedor para muestra con formol.
- Pinza portagujas.





**CDMX**  
CIUDAD DE MÉXICO




**TÉCNICAS DE ODONTOLOGÍA DE LA  
CLÍNICA DE ODONTOGERIATRÍA  
SERVICIOS DE SALUD PÚBLICA DEL DISTRITO FEDERAL**

- Tijeras.
- Sutura.
- Microscopio.
- Portaobjetos.

**Técnica**

- Recibe y revisa solicitud de estudio histopatológico.
- Seleccionar el tipo de anestésico a utilizar según condición sistémica del derechohabiente o usuario.
- Inyectar anestésico mediante infiltración local o regional. La infiltración local deberá realizarse a mas de 0.5 cm del tejido a analizar, para no provocar distorsiones tisulares.
- Realizar la incisión quirúrgica con bisturí; la incisión más recomendable es en forma de huso o elipse, colocando el bisturí a 45° sobre la superficie epitelial. El diseño del huso debe incluir desde unos 2 a 3 mm de tejido aparentemente normal, hasta abarcar una porción suficiente de tejido afectado, tanto en superficie, como en profundidad.
- En lesiones blancas con componente rojo (leucoeritroplasias) debe tomarse parte representativa de la zona roja, ya que es la que con mayor frecuencia presenta signos de displasia.
- Colocar el tejido en el portaobjetos.
- Hacer disección roma con tijeras o pinza mosco curvas en la incisión, para facilitar su cicatrización.
- Una vez eliminada la lesión verificar que el lecho quirúrgico quede limpio.
- Suturar mediante puntos sueltos el lecho quirúrgico.
- Observar el tejido histológico obtenido, en el microscopio para emitir un diagnóstico.

**Tiempo de Duración.** 20 minutos.





**TÉCNICAS DE ODONTOLOGÍA DE LA  
CLÍNICA DE ODONTOGERIATRÍA  
SERVICIOS DE SALUD PÚBLICA DEL DISTRITO FEDERAL**

### 5.3.2 Biopsia Excisional

#### Concepto

Consiste en la eliminación quirúrgica de lesiones únicas o múltiples generalmente de no más de 2 cm de diámetro mayor con fines diagnósticos.

#### Objetivo


Establecer un diagnóstico definitivo de la lesión en base a su aspecto histológico, a fin de obtener un pronóstico y tratamiento para las lesiones malignas y premalignas.

#### Principios

Esta técnica está regida por la NOM-013-SSA2-2006.

#### Material y Equipo

- Guantes.
- Cubrebocas.
- Lentes de protección.
- Eyector desechable de saliva.
- Jeringa tipo carpulle y aguja convencional para anestesia.
- Hoja y mango de bisturí.
- Cartuchos de anestesia dental.
- Pinza tipo Adson con y sin diente.
- Separador.
- Cánula aspiración.
- Contenedor para muestra con formol.
- Pinza portaguijas.
- Tijeras





**CDMX**  
CIUDAD DE MÉXICO




**TÉCNICAS DE ODONTOLOGÍA DE LA  
CLÍNICA DE ODONTOGERIATRÍA  
SERVICIOS DE SALUD PÚBLICA DEL DISTRITO FEDERAL**

- Sutura
- Microscopio.
- Portaobjetos.

**Técnica**

- Recibe y revisa solicitud de estudio histopatológico.
- Seleccionar el tipo de anestésico a utilizar según condición sistémica del derechohabiente o usuario.
- Inyectar anestésico de uso dental mediante infiltración local, la cual debe realizarse a mas de 0.5 cm y hasta 0.10 cm de la lesión de manera circundante.
- Realizar la incisión quirúrgica con bisturí; en lesiones elevadas debe hacerse sobre la mucosa sana que rodea su base de inserción. La profundidad de la misma se limitara a la mucosa (2-3 mm), con una angulación aproximada de 45° hacia el centro de la lesión idealmente en forma de huso.
- Colocar el tejido en el portaobjetos.
- Hacer disección roma con tijeras o pinza mosco curvas en la incisión para facilitar su cicatrización.
- Eliminada la lesión verificar que el lecho quirúrgico quede limpio.
- Suturar con puntos sueltos el lecho quirúrgico.
- Observar el tejido histológico obtenido, en el microscopio para emitir un diagnóstico.

**Tiempo de Duración.** 20 minutos.





**CDMX**  
CIUDAD DE MÉXICO



**TÉCNICAS DE ODONTOLOGÍA DE LA  
CLÍNICA DE ODONTOGERIATRÍA  
SERVICIOS DE SALUD PÚBLICA DEL DISTRITO FEDERAL**

### 5.3.3 Biopsia por Sacabocados o Punch

#### Concepto

Consiste en la toma de muestra de lesiones superficiales o de zonas de difícil acceso, a través del punch, que es un cilindro de acero (también los hay con mango de plástico y desechables), en cuyo extremo activo presenta un hueco circular afilado.

#### Objetivo


Establecer un diagnóstico definitivo de la lesión, con base a su aspecto histológico, con la finalidad de obtener un pronóstico para las lesiones malignas y premalignas.

#### Principios

Esta técnica está regida por la NOM-013-SSA2-2006.

#### Material y Equipo

- Guantes desechables.
- Cubrebocas.
- Lentes de protección.
- Eyector desechable de saliva.
- Jeringa tipo carpulle y aguja convencional.
- Cartuchos de anestesia dental.
- Punch de 2 a 10 mm.
- Contenedor para muestra con formol.
- Pinza portaguñas.
- Sutura.
- Tijeras.
- Microscopio.
- Portaobjetos.





**CDMX**  
CIUDAD DE MÉXICO




**TÉCNICAS DE ODONTOLOGÍA DE LA  
CLÍNICA DE ODONTOGERIATRÍA  
SERVICIOS DE SALUD PÚBLICA DEL DISTRITO FEDERAL**

**Técnica**

- Recibe y revisa solicitud de estudio histopatológico.
- Seleccionar el tipo de anestésico a utilizar según condición sistémica del derechohabiente o usuario.
- Inyectar anestésico de uso dental donde se realizará la biopsia
- Aplicar con ligera presión el punch o sacabocados en la zona donde se tomará la biopsia, y realizar un movimiento rotatorio.
- Retirar y cortar (si es necesario) la base de la lesión con una tijera.
- Colocar el tejido en el portaobjetos.
- Suturar con puntos separados el lecho quirúrgico.
- Observar el tejido histológico obtenido, en el microscopio para emitir un diagnóstico.

**Tiempo de Duración.** 20 minutos.





**TÉCNICAS DE ODONTOLOGÍA DE LA  
CLÍNICA DE ODONTOGERIATRÍA  
SERVICIOS DE SALUD PÚBLICA DEL DISTRITO FEDERAL**

### 5.3.4 Toma de Citología Exfoliativa

#### Concepto

Consiste en el estudio de la morfología de las células que se descaman de la mucosa oral de forma natural o artificialmente, observando al microscopio la morfología de los distintos componentes de las células después de la toma de la muestra, fijación y tinción.

#### Objetivo


Realizar la toma de muestra en lesiones sugestivas de infección micótica o viral (Candidiasis, herpes), o algunas lesiones que sugieran enfermedad autoinmune (Pénfigo, penfigoide), a fin de obtener un diagnóstico preciso de la lesión.

#### Principios

Esta técnica está regida por la NOM-013-SSA2-2006.

#### Material y Equipo

- Guantes.
- Cubrebocas.
- Lentes de protección.
- Abatelenguas.
- Portaobjetos.
- Cubreobjetos.
- Citoespray.
- Separador.
- Microscopio.
- Portaobjetos.







**CDMX**  
CIUDAD DE MÉXICO




**TÉCNICAS DE ODONTOLOGÍA DE LA  
CLÍNICA DE ODONTOGERIATRÍA  
SERVICIOS DE SALUD PÚBLICA DEL DISTRITO FEDERAL**

**Técnica**

- Separar tejidos de acuerdo al área que se va estudiar.
- Raspar la superficie de la mucosa con el abatelenguas.
- Distribuir las células descamadas en toda la extensión del portaobjetos.
- Fijar el tejido con citoespray a una distancia de 20 a 30 cm.
- Observar al microscopio el tejido obtenido y emitir un diagnóstico.

**Tiempo de Duración.** 25 minutos.





**TÉCNICAS DE ODONTOLOGÍA DE LA  
CLÍNICA DE ODONTOGERIATRÍA  
SERVICIOS DE SALUD PÚBLICA DEL DISTRITO FEDERAL**

### 5.3.5 Toma de Punción y Aspiración con Aguja Fina

#### Concepto

Es la eliminación de tejido que se obtiene mediante la punción con una aguja de escaso calibre conectada a una jeringa por medio de una aspiración enérgica, generalmente se obtienen células aisladas que se extienden sobre el portaobjetos.

#### Objetivo


Establecer un diagnóstico definitivo, o en su caso, sugestivo de lesiones parotídeas, quísticas, intraóseas o adenopatías, con base a su aspecto citológico, con la finalidad de establecer un pronóstico para las lesiones malignas y premalignas y en algunos casos, facilitar la prescripción de tratamientos específicos.

#### Principios

Esta técnica está regida por la NOM-013-SSA2-2006.

#### Material y Equipo

- Guantes desechables.
- Cubrebocas.
- Lentes de protección.
- Jeringa hipodérmica de 10 ml y 20 ml.
- Agujas calibre 22 y 23 de 1.5 pulgadas (finas).
- Portaobjetos.
- Cubreobjetos.
- Frasco con alcohol al 95%.
- Pistola de punción.
- Gasas estériles.
- Microscopio





**CDMX**  
CIUDAD DE MÉXICO




**TÉCNICAS DE ODONTOLOGÍA DE LA  
CLÍNICA DE ODONTOGERIATRÍA  
SERVICIOS DE SALUD PÚBLICA DEL DISTRITO FEDERAL**

**Técnica**

- Elegir la zona a puncionar.
- Desinfectar la zona seleccionada.
- Fijar el nódulo con los dedos índice y medio de la mano no dominante, e introducir la aguja en la lesión.
- Realizar con la otra mano la aspiración colocando el émbolo hacia atrás creando una presión negativa; realizando movimientos de adelante hacia atrás dentro de la lesión.
- Antes de extraer la aguja se libera la presión negativa.
- Realiza compresión del área de punción, que debe ser mantenida por el derechohabiente o usuario, pues el Patólogo debe de una manera rápida, depositar el material en el portaobjetos con la ayuda de la jeringa cargada de aire.
- El portaobjetos debe estar previamente rotulado con un número o señal que identifique al derechohabiente o usuario y su solicitud.
- El material se extiende con otro portaobjeto o un cubreobjeto dispuestos en un ángulo de 45 grados. Cuando el material queda atrapado en la porción posterior de la aguja, se extrae mediante golpes firmes y se coloca sobre el portaobjetos extendiéndose suavemente, la aguja debe ser protegida para evitar pincharse.
- El portaobjetos se fija rápidamente en alcohol de 95° que se encuentra en los frascos previamente preparados.
- Colocar el portaobjetos en el microscopio y emitir un diagnóstico.

**Tiempo de Duración.** 25 minutos.





**TÉCNICAS DE ODONTOLOGÍA DE LA  
CLÍNICA DE ODONTOGERIATRÍA  
SERVICIOS DE SALUD PÚBLICA DEL DISTRITO FEDERAL**

### 5.3.6 Manejo de Tejido Posterior a Biopsia

#### Concepto

Consiste en la manipulación adecuada de la muestra por parte del Patólogo que impida el deterioro mecánico del material, así como un correcto procedimiento de fijación tisular.

#### Objetivo

Evitar en la medida de lo posible el proceso de autólisis y conservar una estructura histológica adecuada, que permita la valoración de las alteraciones generadas durante el desarrollo de la lesión.

#### Principios

Esta técnica está regida por la NOM-013-SSA2-2006.

#### Material y Equipo

- Guantes desechables.
- Cubrebocas.
- Lentes de protección.
- Frasco de boca ancha.
- Formol al 10%.
- Etiqueta para frasco.
- Imagen radiográfica.

#### Técnica

- Obtenida la muestra se deberá colocar en formol al 10% en un frasco transparente con tapa de rosca, previamente rotulado con los datos del derechohabiente o usuario. El formol deberá cubrir totalmente la muestra.
- Revisar la solicitud de estudio la cual deberá incluir información clínica de la lesión y en caso de ser lesión intraósea deberá anexarse la imagen radiográfica.

**Tiempo de Duración.** 20 minutos.





**CDMX**  
CIUDAD DE MÉXICO



**TÉCNICAS DE ODONTOLOGÍA DE LA  
CLÍNICA DE ODONTOGERIATRÍA  
SERVICIOS DE SALUD PÚBLICA DEL DISTRITO FEDERAL**

## 5.4 Endodoncia

### 5.4.1 Recubrimiento Pulpar Directo

#### Concepto

Procedimiento en el cual la pulpa dental expuesta es recubierta con un material protector que estimula la formación de una barrera o puente de dentina.

#### Objetivo


Preservar la vitalidad del tejido pulpar del diente cuando ya hubo una exposición pulpar a fin de propiciar la cicatrización pulpar.

#### Principios

Esta técnica está regida por la NOM-013-SSA2-2006.

#### Material y Equipo

- Guantes desechables.
- Cubrebocas
- Lentes de protección.
- Eyector desechable de saliva.
- Jeringa tipo carpulle y aguja convencional.
- Hidróxido de calcio puro.
- Suero fisiológico.
- Algodón.
- Loseta.
- Dique de hule.
- Cartuchos de anestesia dental.
- Espejo de uso dental.





**CDMX**  
CIUDAD DE MÉXICO



**TÉCNICAS DE ODONTOLOGÍA DE LA  
CLÍNICA DE ODONTOGERIATRÍA  
SERVICIOS DE SALUD PÚBLICA DEL DISTRITO FEDERAL**

- Cucharilla.
- Pinzas de curación.
- Espátula.
- Dique de hule.
- Arco de Young.
- Grapas.
- Porta grapas.
- Perforadora.
- Hilo dental.
- Suero fisiológico.
- Jeringa hipodérmica.
- Pieza de alta velocidad
- Fresas de bola carburo
- Cemento temporal

**Técnica**

- Realizar la toma de radiografía periapical como auxiliar diagnóstico.
- Seleccionar el tipo de anestésico a utilizar según condición sistémica del derechohabiente o usuario.
- Inyectar anestésico de uso dental troncular o infiltrativo.
- Seleccionar la grapa adecuada al diente a tratar y realizar aislamiento absoluto de diente con dique de hule.
- Elimina la lesión cariosa con una fresa de carburo de bola.
- Irrigar con solución salina o agua destilada el área comprometida.
- Secar con una torunda de algodón estéril controlando la hemorragia con ligera presión.
- Colocar una mezcla espesa de hidróxido de calcio químicamente puro sobre la herida pulpar y una obturación provisional.






**CDMX**  
CIUDAD DE MÉXICO



**TÉCNICAS DE ODONTOLOGÍA DE LA  
CLÍNICA DE ODONTOGERIATRÍA  
SERVICIOS DE SALUD PÚBLICA DEL DISTRITO FEDERAL**

- Realizar controles post operatorios de la vitalidad pulpar.

**Tiempo de duración: 20 minutos.**





**CDMX**  
CIUDAD DE MÉXICO



**TÉCNICAS DE ODONTOLOGÍA DE LA  
CLÍNICA DE ODONTOGERIATRÍA  
SERVICIOS DE SALUD PÚBLICA DEL DISTRITO FEDERAL**

### 5.4.2 Drenado de absceso

#### Concepto

Es la acumulación de líquido purulento en un diente o en tejidos periodontales, resultado de un proceso infeccioso.

#### Objetivo


Generar una vía de salida de líquido purulento localizado en la región periapical y/o periodontal del diente afectado para minimizar los síntomas y destrucción de los tejidos bucales afectados.

#### Principios

Esta técnica está regida por la NOM-013-SSA2-2006.

#### Material y Equipo

- Guantes desechables.
- Cubrebocas.
- Lentes de protección.
- Eyector desechable de saliva.
- Espejo de uso dental.
- Pinzas de curación.
- Cucharilla.
- Enjuague de clorhexidina.
- Pieza de alta velocidad.
- Fresas de carburo # 6.
- Jeringa hipodérmica de 5ml.
- Solución fisiológica, cloruro de sodio.
- Gasas estériles.







**CDMX**  
CIUDAD DE MÉXICO



**TÉCNICAS DE ODONTOLOGÍA DE LA  
CLÍNICA DE ODONTOGERIATRÍA  
SERVICIOS DE SALUD PÚBLICA DEL DISTRITO FEDERAL**

- Torundas pequeñas de algodón.

**Técnica**

- Tomar radiografía del diente afectado.
- Proporcionar al derechohabiente o usuario adulto mayor un vaso con enjuague de clorhexidina.
- Indicar al derechohabiente o usuario adulto mayor que se enjuague.
- Valorar y explorar el origen y localización del absceso.


**Absceso de Origen Periapical:**

- Remover el tejido carioso hasta localizar la entrada de los conductos radiculares con una fresa de carburo forma redonda de # 6.
- Irrigar la cavidad con suero fisiológico.
- Secar la cavidad con gasas estériles.
- Colocar una torunda de algodón en la cavidad.
- Puncionar la zona más prominente de la fístula.
- Prescribir farmacoterapia al derechohabiente o usuario adulto mayor.

**Absceso de Origen Periodontal:**

- Sondear la profundidad de la bolsa periodontal.
- Curetear y eliminar tejido granulomatoso de la bolsa periodontal.
- Irrigar con suero fisiológico la zona de la bolsa periodontal.
- Prescribir farmacoterapia al derechohabiente o usuario adulto mayor.

**Tiempo de duración: 20 Minutos**





**TÉCNICAS DE ODONTOLOGÍA DE LA  
CLÍNICA DE ODONTOGERIATRÍA  
SERVICIOS DE SALUD PÚBLICA DEL DISTRITO FEDERAL**

### 5.4.3 Tratamiento de Conductos

#### Concepto

Procedimiento dental indicado para eliminar bacterias y tejido nervioso muerto de los conductos radiculares de un diente.

#### Objetivo


Eliminar el tejido pulpar infectado de un diente, con la finalidad de limpiar conformar y ensanchar los conductos para posteriormente aplicar materiales de relleno en el espacio radicular.

#### Principios

Esta técnica está regida por la NOM-013-SSA2-2006.

#### Material y Equipo

- Guantes desechables.
- Cubrebocas.
- Lentes de protección.
- Eyector desechable de saliva.
- Suero fisiológico.
- Dique de hule.
- Jeringa hipodérmica.
- Puntas endo-eze.
- Cartucho anestesia de uso dental.
- Gasas.
- Algodón.
- Godete.
- Espejo de uso dental.





**CDMX**  
CIUDAD DE MÉXICO



**TÉCNICAS DE ODONTOLOGÍA DE LA  
CLÍNICA DE ODONTOGERIATRÍA  
SERVICIOS DE SALUD PÚBLICA DEL DISTRITO FEDERAL**

- Cucharilla.
- Pinzas de curación.
- Arco de Young.
- Pinzas perforadoras.
- Porta grapas.
- Grapas de diferentes tamaños.
- Localizador de conductos.
- Fresas de carburo.
- Pieza de alta.
- Jeringa carpulle y agujas convencionales.
- Limas.
- Clorhexidina.
- Regla endodóntica.
- Topes de hule.

**Técnica**

- Realizar ficha endodóntica y radiografía inicial para determinar diagnóstico.
- Tomar radiografías del diente a tratar para realizar la conductometría aparente.
- Seleccionar el tipo de anestésico a utilizar, según condición sistémica del derechohabiente o usuario adulto mayor.
- Inyectar anestésico de uso dental troncular o infiltrativo.
- Aislar el diente con dique de hule.
- Realizar el acceso coronario a la cámara pulpar para localizar los conductos con una fresa de carburo mediante la eliminación de caries y tejido reblandecido.
- Localizar los conductos con un identificador de conductos.
- Introducir limas dentales y verificar la conductometría de la radiografía inicial con otra radiografía.
- Iniciar la limpieza y conformación del conducto radicular.






**CDMX**  
CIUDAD DE MÉXICO



**TÉCNICAS DE ODONTOLOGÍA DE LA  
CLÍNICA DE ODONTOGERIATRÍA**  
SERVICIOS DE SALUD PÚBLICA DEL DISTRITO FEDERAL

- Irrigar los conductos con suero fisiológico con la ayuda de una jeringa hipodérmica entre cada instrumento, para lavar el conducto y con ello eliminar los restos de tejido pulpar necrótico o bacterias que se encuentren.
- Realizada la conformación y ensanchamiento de los conductos con las limas hasta un tamaño óptimo, se secan perfectamente los conductos con puntas de papel estériles y proceder a la obturación.

**Tiempo de duración: 45 minutos.**





**CDMX**  
CIUDAD DE MÉXICO



**TÉCNICAS DE ODONTOLOGÍA DE LA  
CLÍNICA DE ODONTOGERIATRÍA  
SERVICIOS DE SALUD PÚBLICA DEL DISTRITO FEDERAL**

### 5.4.4 Técnicas de Obturación en Endodoncia

#### Concepto

Es la etapa final de una endodoncia, consiste en obturar el sistema de conductos radiculares total y densamente con materiales que sellen herméticamente y que no sean irritantes para el diente.

#### Objetivo


Obturar y sellar perfectamente el ápice en el límite cemento-dentinario, con un material de obturación inerte, a fin de remplazar el contenido natural o patológico del conducto.

#### Principios

Esta técnica está regida por la NOM-013-SSA2-2006.

#### Material y Equipo

- Guantes desechables.
- Cubrebocas.
- Lentes de protección.
- Eyector desechable de saliva.
- Gutaperchas.
- Puntas de papel.
- Cemento sellador.
- Jeringa hipodérmica.
- Agujas endo-eze.
- Encendedor
- Radiografías.
- Dique de hule.
- Espejo de uso dental.
- Cucharilla.






**TÉCNICAS DE ODONTOLOGÍA DE LA  
CLÍNICA DE ODONTOGERIATRÍA  
SERVICIOS DE SALUD PÚBLICA DEL DISTRITO FEDERAL**

- Pinzas de curación.
- Condensadores.
- Bruñidores.
- Arco de Young.
- Perforadora de dique.
- Porta grapas.
- Grapas de diferentes tamaños.

**Técnica**

- Concluida la preparación biomecánica del conducto, se irriga y se seca con una punta de papel.
- Elegir un cono de gutapercha estandarizada del mismo calibre que la lima más amplia que fue utilizada hasta la longitud de la conductometría (lima maestra).
- Introducir la punta de gutapercha al conducto hasta la longitud de trabajo (conductometría) y verificar su ajuste vertical y lateral con sensación de resistencia táctil y radiográficamente (prueba de punta).
- Marcar o cortar el cono de gutapercha a nivel del borde oclusal externo.
- Mezclar el cemento sellador y se coloca en la gutapercha se introduce en el conducto y se realizan movimientos laterales la cantidad que se introduce es tal que la pared del conducto quede recubierta en su totalidad.
- Utilizando un espaciador y producir lateralmente lugar para introducir una punta de gutapercha accesoria (no estandarizada) con un poco del cemento sellador. Se repite este paso hasta que se llena el conducto.
- Tomar una radiografía (prueba de obturación o de penacho) con objeto de verificar si existen espacios o sobre obturación. En caso de estar todo correcto, se continúa con los pasos siguientes.
- Cortar el excedente de los conos de gutapercha (penacho sobresaliente de la cámara pulpar)
- Sellar la cámara pulpar con un cemento temporal para posteriormente colocar su restauración definitiva.






**CDMX**  
CIUDAD DE MÉXICO



**TÉCNICAS DE ODONTOLÓGIA DE LA  
CLÍNICA DE ODONTOGERIATRÍA  
SERVICIOS DE SALUD PÚBLICA DEL DISTRITO FEDERAL**

- Retirar el dique de hule y tomar dos radiografías finales (ortoradial y distoradial).

**Tiempo de duración:** 20 minutos.





**CDMX**  
CIUDAD DE MÉXICO



**TÉCNICAS DE ODONTOLOGÍA DE LA  
CLÍNICA DE ODONTOGERIATRÍA  
SERVICIOS DE SALUD PÚBLICA DEL DISTRITO FEDERAL**

### 5.4.5 Apicectomía

#### Concepto

Procedimiento quirúrgico donde se elimina una porción de la raíz de una pieza dental y de los tejidos próximos que estén infectados.

#### Objetivo


Eliminar conductos radiculares accesorios en el ápice radicular, así como la porción de conducto no tratado, a fin de evaluar el conducto radicular y la calidad de su sellado.

#### Principios

Esta técnica está regida por la NOM-013-SSA2-2006.

#### Material y Equipo

- Guantes desechables.
- Cubrebocas.
- Lentes de protección.
- Eyector desechable de saliva.
- Gasas.
- Suero fisiológico.
- Enjuague de clorhexidina.
- Sutura.
- Jeringa tipo de carpulle y aguja convencional.
- Cartuchos de anestesia dental.
- Jeringa hipodérmica.
- Espejo de uso dental.
- Cucharilla.







**CDMX**  
CIUDAD DE MÉXICO




**TÉCNICAS DE ODONTOLOGÍA DE LA  
CLÍNICA DE ODONTOGERIATRÍA  
SERVICIOS DE SALUD PÚBLICA DEL DISTRITO FEDERAL**

- Pinzas de curación.
- Hoja de bisturí.
- Mango de bisturí.
- Tijeras para encía
- Porta-agujas.
- Fresas.
- Pieza de baja y alta velocidad.

**Técnica**

- Realizar la toma de radiografía periapical como auxiliar diagnóstico.
- Seleccionar el tipo de anestésico a usar, según condición sistémica del derechohabiente o usuario adulto mayor.
- Inyectar anestésico de uso dental troncular o infiltrativo.
- Cortar el ápice con fresas redondas. El corte se hace con un ángulo de 45° que permita examinar la superficie cortada. la resección radicular debe incluir 2 o 3 mm del extremo apical de la raíz, el ángulo puede efectuarse a 10°, con el fin de preservar el cemento radicular vestibular y evitar posibles micro filtraciones apicales.
- Realizar bruñido de la gutapercha existente y suturar.
- Prescribir farmacoterapia al derechohabiente o usuario adulto mayor

**Tiempo de duración:** 30 minutos





**TÉCNICAS DE ODONTOLOGÍA DE LA  
CLÍNICA DE ODONTOGERIATRÍA  
SERVICIOS DE SALUD PÚBLICA DEL DISTRITO FEDERAL**

## 5.5 Periodoncia

### 5.5.1 Curetaje Periodontal

#### Concepto

Es el procedimiento mediante el cual se eliminan con la ayuda de curetas, los elementos contaminantes (como sarro y tejidos necrosados) que están afectando uno o más dientes y que se localizan en los tejidos de soporte.

#### Objetivo


Eliminar mecánicamente del diente el sarro y los tejidos de soporte necrosados, para rehabilitar su salud y restituir su funcionalidad.

#### Principios

Esta técnica está regida por la NOM-013-SSA2-2006.

#### Material y Equipo

- Guantes desechables.
- Cubrebocas.
- Lentes de protección.
- Eyector desechable de saliva.
- Gasas.
- Clorhexidina.
- Espejo de uso dental.
- Pinzas de curación.
- Cucharilla.
- Curetas.
- Jeringa tipo carpulle y aguja dental convencional.





**CDMX**  
CIUDAD DE MÉXICO



**TÉCNICAS DE ODONTOLOGÍA DE LA  
CLÍNICA DE ODONTOGERIATRÍA  
SERVICIOS DE SALUD PÚBLICA DEL DISTRITO FEDERAL**


- Cartuchos de anestésico de uso dental.
- Hojas de bisturí del numero 15.
- Mango de bisturí del numero 3.
- Sutura de seda.
- Porta-agujas.
- Tijeras para encía.
- Cavitron.
- Jeringa hipodérmica, para irrigar.
- Suero fisiológico.



**Técnica**

- Tomar una radiografía periapical para visualizar la zona afectada
- Seleccionar el tipo de anestésico a utilizar, según condición sistémica del derechohabiente o usuario adulto mayor.
- Inyectar anestésico de uso dental troncular o infiltrativo.
- Colocar el bisturí hasta el fondo de la bolsa, liberando el colgajo.
- Realizar una desbridación cuidadosa y completamente, el levantamiento del colgajo se mantiene en dirección apical, para proporcionar únicamente acceso para el curetaje.
- Curetear vigorosamente el hueso y la superficie radicular para eliminar todo el tejido adherido y todas las sustancias que se han acumulado sobre la misma.
- Lavar abundantemente con suero fisiológico y, en su caso, colocar un apósito quirúrgico con cemento rosa para proteger la zona atendida.
- Realizado el curetaje abierto, los colgajos son cuidadosamente colocados de nuevo a las raíces y al hueso y son estabilizados con sutura.
- Prescribir farmacoterapia al derechohabiente o usuario adulto mayor.

**Tiempo de Duración:** 20 minutos.





**TÉCNICAS DE ODONTOLOGÍA DE LA  
CLÍNICA DE ODONTOGERIATRÍA  
SERVICIOS DE SALUD PÚBLICA DEL DISTRITO FEDERAL**

### 5.5.2 Gingivectomía y Gingivoplastia

#### Concepto

Procedimiento quirúrgico que se utiliza en la presencia de bolsas supra alveolares profundas y además se utiliza para cubrir la exposición de la superficie radicular debido a un desplazamiento hacia apical del margen gingival.

#### Objetivo


Eliminar completamente la bolsa periodontal y corregir defectos en la morfología, posición y/o cantidad de encía que rodea el diente, a fin de restablecer el margen gingival.

#### Principios

Esta técnica está regida por la NOM-013-SSA2-2006.

#### Material y Equipo

- Guantes desechables.
- Cubrebocas.
- Lentes de protección.
- Eyector desechable de saliva.
- Cánula quirúrgica desechable.
- Apósito quirúrgico.
- Espejo de uso dental.
- Explorador.
- Excavador.
- Pinzas de curación.
- Jeringa tipo carpulle y aguja convencional.
- Cartuchos de anestesia.
- Sonda periodontal.





**CDMX**  
CIUDAD DE MÉXICO




**TÉCNICAS DE ODONTOLOGÍA DE LA  
CLÍNICA DE ODONTOGERIATRÍA  
SERVICIOS DE SALUD PÚBLICA DEL DISTRITO FEDERAL**

- Mango de bisturí No. 3.
- Hoja de bisturí número 15.
- Retractores Oringer.
- Tijera para encía.
- Bisturí Kirkland.

**Técnica**

- Seleccionar el tipo de anestésico a utilizar, según condición sistémica del derechohabiente o usuario adulto mayor.
- Inyectar anestésico de uso dental troncular o infiltrativo.
- Identificar las bolsas y medir la profundidad con una sonda periodontal.
- Realizar incisión primaria, la cual se determina a una altura apical al fondo de la bolsa y se angula para dar a la superficie incidida un bisel nítido.
- Retirar el tejido incidido con una cureta.
- Dar el diseño y forma deseada a la encía colocar el cemento quirúrgico para evitar su contaminación y controlar la cicatrización.
- Prescribir farmacoterapia al derechohabiente o usuario adulto mayor.

**Tiempo de Duración.** 25 minutos.





**TÉCNICAS DE ODONTOLOGÍA DE LA  
CLÍNICA DE ODONTOGERIATRÍA  
SERVICIOS DE SALUD PÚBLICA DEL DISTRITO FEDERAL**

### 5.5.3 Cirugía Preprotésica

#### Concepto

Regularizar el proceso alveolar superior o inferior para devolver los contornos adecuados del proceso y dar un soporte adecuado a la prótesis.

#### Objetivo


Remodelar los procesos alveolares eliminando todas las espículas y bordes puntiagudos, a fin de conseguir una mayor uniformidad y estabilidad.

#### Principios

Esta técnica está regida por la NOM-013-SSA2-2006.

#### Material y Equipo

- Guantes desechables.
- Cubrebocas.
- Lentes de protección.
- Eyector desechable de saliva.
- Espejo uso dental.
- Cucharilla.
- Pinzas de curación.
- Jeringa tipo carpulle y aguja convencional.
- Cartuchos de anestesia dental.
- Mango de bisturí #3 con hoja 15, 12 u 11.
- Elevador de periostio Hopkins.
- Retractores Minnesota.
- Lima de hueso interproximal Sugarman.





**CDMX**  
CIUDAD DE MEXICO




**TÉCNICAS DE ODONTOLOGÍA DE LA  
CLÍNICA DE ODONTOGERIATRÍA  
SERVICIOS DE SALUD PÚBLICA DEL DISTRITO FEDERAL**

- Lima de hueso.
- Tijeras para encía la Grange /Goldman Fox.
- Porta agujas Mayo.
- Suero fisiológico.
- Jeringa hipodérmica.
- Sutura

**Técnica**

- Seleccionar el tipo de anestésico a utilizar, según condición sistémica del derechohabiente o usuario adulto mayor.
- Inyectar anestésico de uso dental troncular o infiltrativo.
- Levantar un colgajo mucoperiostico lo suficientemente grande como para exponer el hueso que cubre los cuellos dentarios, pero sin llegar a la mucosa libre.
- Realizar la osteotomía suprimiendo todas las puntas agudas de los tabiques interdentes, alisando los bordes cruentos del hueso con una lima.
- Irrigar con suero fisiológico durante el procedimiento.
- Unir los tejidos blandos de ambos lados con suturas de seda o acido poliglicolico sobre los tabiques interdentes.
- Recortar, en su caso, los excedentes mucoperiosticos de la incisión realizada en la línea media antes de colocar sutura horizontal o una sutura continua entrelazada para cerrar la herida
- Retirar los puntos de sutura a los 7 días después de la cirugía.
- Prescribir farmacoterapia al derechohabiente o usuario adulto mayor.

**Tiempo de Duración.** 25 minutos.





**CDMX**  
CIUDAD DE MÉXICO



**TÉCNICAS DE ODONTOLOGÍA DE LA  
CLÍNICA DE ODONTOGERIATRÍA  
SERVICIOS DE SALUD PÚBLICA DEL DISTRITO FEDERAL**

### 5.5.4 Aumento de Reborde y Tejido Blando

#### Concepto

Procedimiento quirúrgico de la cirugía plástica periodontal para aumentar el reborde alveolar por medio de la utilización de injertos de tejido conectivo subepitelial.

#### Objetivo

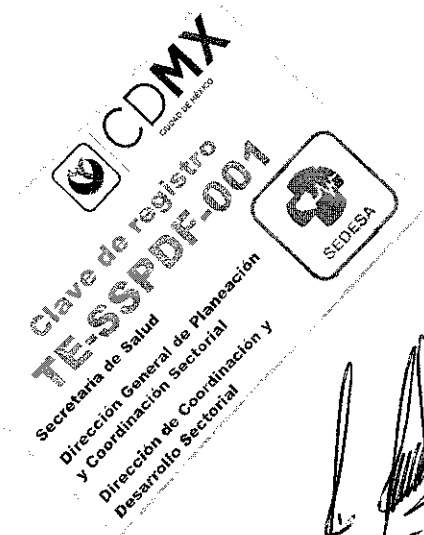
Aumentar el reborde alveolar superior o inferior, con la finalidad de proporcionar un diseño gingival adecuado del reborde residual para llevar a cabo una rehabilitación protésica funcional y estética.

#### Principios

Esta técnica está regida por la NOM-013-SSA2-2006.

#### Material y Equipo

- Guantes desechables.
- Cubrebocas.
- Lentes de protección.
- Eyector desechable de saliva.
- Espejo uso dental.
- Cucharilla.
- Pinzas de curación.
- Jeringa tipo carpulle y aguja convencional.
- Cartuchos de anestesia dental.
- Mango de bisturí #3 con hoja 15, 15c.
- Elevador de periostio Miller, Hopkins.
- Elevadores rectos delgado, medio y ancho.
- Cucharilla de Lucas.







**CDMX**  
CIUDAD DE MÉXICO




**TÉCNICAS DE ODONTOLOGÍA DE LA  
CLÍNICA DE ODONTOGERIATRÍA  
SERVICIOS DE SALUD PÚBLICA DEL DISTRITO FEDERAL**

- Bisturí Kirkland.
- Tijeras Goldman Fox.
- Godete metálico.
- Pinzas Kelly.
- Sutura.
- Pinzas Adson con y sin dientes.
- Porta-agujas.
- Xenoinjerto bovino NuOss 2 de 0.50 gr y membrana reabsorbible de colágeno de 15X20.

**Técnica**

- Seleccionar el tipo de anestésico a utilizar, según condición sistémica del derechohabiente o usuario adulto mayor.
- Inyectar anestésico de uso dental troncular o infiltrativo.
- Realizar incisiones verticales vestibulares de 1 o 2mm laterales al defecto, extendiéndose desde la cresta ósea hasta fondo de saco y conectadas con una incisión horizontal sobre el reborde alveolar.
- Levantar colgajos de espesor total en la zona vestibular y en la zona palatina.
- Colocar el injerto de tejido óseo en el reborde superior y/o inferior, reposicionar el colgajo y suturarlo.
- Programar citas para revisión y retirar los puntos.
- Prescribir farmacoterapia al derechohabiente o usuario adulto mayor.

**Tiempo de Duración.** 30 minutos.





**CDMX**  
CIUDAD DE MÉXICO



**TÉCNICAS DE ODONTOLOGÍA DE LA  
CLÍNICA DE ODONTOGERIATRÍA  
SERVICIOS DE SALUD PÚBLICA DEL DISTRITO FEDERAL**

### 5.5.5 Extracciones Múltiples de Dientes Permanentes

#### Concepto

Técnica quirúrgica consistente en la eliminación de dientes que no pueden ser rehabilitados.

#### Objetivo

Eliminar los focos infecciosos de la boca mediante la extracción de los dientes retenidos o infectados a fin de prevenir complicaciones sistémicas

#### Principios

Esta Técnica está regida por la NOM-013-SSA2-2006.

#### Material y Equipo

- Radiografía periapical adulto.
- Radiografía oclusal.
- Anestésico tópico.
- Jeringa tipo carpulle y aguja convencional.
- Cartuchos de anestesia dental.
- Hilo de sutura Catgut 000.
- Eyector desechable de saliva.
- Gasas estériles.
- Guantes desechables.
- Cubrebocas.
- Lentes protectores.
- Espejo de uso dental.
- Cucharilla.
- Pinzas de curación.





**CDMX**  
CIUDAD DE MÉXICO



**TÉCNICAS DE ODONTOLOGÍA DE LA  
CLÍNICA DE ODONTOGERIATRÍA  
SERVICIOS DE SALUD PÚBLICA DEL DISTRITO FEDERAL**

- Porta agujas.
- Tijeras para sutura.
- Elevador recto punta fina.
- Elevador de raíz.
- Elevadores de Bandera (derecho e izquierdo).
- Fórceps (el número depende del diente por extraer).
- Cureta quirúrgica.
- Lima para hueso.
- Legra para periostio.

**Técnica**

- Tomar radiografías de los dientes a extraer.
- Seleccionar el tipo de anestésico a utilizar, según condición sistémica del derechohabiente o usuario adulto mayor.
- Inyectar anestésico de uso dental troncular o infiltrativo.
- Realizar la sindesmostomía alveolo dentaria, la luxación y aprehensión de los dientes o restos radiculares.
- Efectuar la avulsión con el fórceps indicado o elevadores para las raíces, y verificar que estén íntegros los dientes extraídos.
- Regularizar el proceso residual, y verificar la formación de los coágulos sanguíneos.
- Suturar con Catgut 000 y valorar la colocación de apósito quirúrgico o únicamente gases estériles en el sitio intervenido.
- Indicar al derechohabiente o usuario adulto mayor ocluya fuertemente con fines hemostáticos.
- Solicitar al derechohabiente o usuario adulto mayor que lleve a cabo las indicaciones post-extracción dental o cirugía.
- Prescribir farmacoterapia al derechohabiente o usuario adulto mayor.
- Programar citas para revisión y retirar los puntos.





**CDMX**  
CIUDAD DE MÉXICO



**TÉCNICAS DE ODONTOLOGÍA DE LA  
CLÍNICA DE ODONTOGERIATRÍA  
SERVICIOS DE SALUD PÚBLICA DEL DISTRITO FEDERAL**

**Tiempo de Duración:** El tiempo se determina de acuerdo a la cooperación del derechohabiente o usuario adulto mayor y a las condiciones en que se encuentren los dientes por extraer.

**CDMX**  
CIUDAD DE MÉXICO  
**clave de registro**  
**TESSPDF-001**  
Secretaría de Salud  
Dirección General de Planeación  
y Coordinación Sectorial  
Dirección de Coordinación y  
Desarrollo Sectorial  
**SEDESA**



**CDMX**  
CIUDAD DE MÉXICO



**TÉCNICAS DE ODONTOLOGÍA DE LA  
CLÍNICA DE ODONTOGERIATRÍA  
SERVICIOS DE SALUD PÚBLICA DEL DISTRITO FEDERAL**

### 5.5.6 Frenilectomía

#### Concepto

Procedimiento quirúrgico en el cual se elimina una brida o frenillo que une la lengua o el labio inferior a la encía, afectando a la posición dentaria, protésica o a la movilidad lingual o labial.

#### Objetivo


Corregir el frenillo lateral o lingual, a fin de solucionar la anquiloglosia y/o una mala retención protésica.

#### Principios

Esta técnica está regida por la NOM-013-SSA2-2006.

#### Material y Equipo

- Guantes desechables.
- Cubrebocas.
- Lentes de protección.
- Eyector desechable de saliva.
- Gasas.
- Sutura.
- Cartuchos de anestesia de uso dental.
- Espejo de uso dental.
- Excavador.
- Pinzas de curación.
- Hoja de bisturí
- Mango de bisturí
- Jeringa tipo carpulle y agujas convencionales.





**TÉCNICAS DE ODONTOLOGÍA DE LA  
CLÍNICA DE ODONTOGERIATRÍA  
SERVICIOS DE SALUD PÚBLICA DEL DISTRITO FEDERAL**

- Porta-agujas.

**Técnica**

**Escisión Romboidal.**

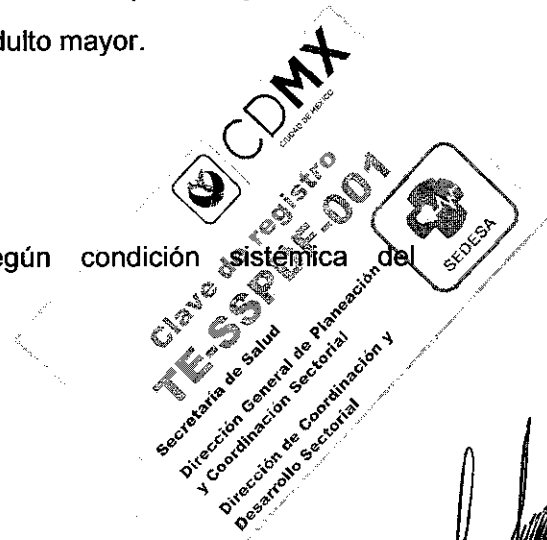
- Seleccionar el tipo de anestésico a utilizar, según condición sistémica del derechohabiente o usuario adulto mayor.
- Inyectar anestésico de uso dental troncular o infiltrativo.
- Colocar dos pinzas de mosquito para sujetar el frenillo, una arriba y la otra abajo.
- Seccionar el frenillo con un bisturí siguiendo las ramas de las pinzas de mosquito, el sector superior de la herida se cierra mientras que el sector inferior se deja cicatrizar por segunda intención.
- Prescribir farmacoterapia al derechohabiente o usuario adulto mayor.
- Programar citas para revisión y retirar los puntos.

**Plastia en Z.**

- Seleccionar el tipo de anestésico a utilizar, según condición sistémica del derechohabiente o usuario adulto mayor.
- Inyectar anestésico de uso dental troncular o infiltrativo.
- Incidir verticalmente el frenillo, realizando dos incisiones laterales oblicuas que forman un triángulo, estos dos triángulos son disecados, se procede a su transposición y se sutura.
- Prescribir farmacoterapia al derechohabiente o usuario adulto mayor.
- Programar citas para revisión y retirar los puntos.

**Plastia en V, Y**

- Seleccionar el tipo de anestésico a utilizar, según condición sistémica del derechohabiente o usuario adulto mayor.
- Inyectar anestésico de uso dental troncular o infiltrativo.






**CDMX**  
CIUDAD DE MÉXICO



**TÉCNICAS DE ODONTOLOGÍA DE LA  
CLÍNICA DE ODONTOGERIATRÍA  
SERVICIOS DE SALUD PÚBLICA DEL DISTRITO FEDERAL**

- Realizar una incisión triangular en V y una exeresis de la banda fibrosa, el cierre de la herida será en forma de Y, lo que permite un aumento de la longitud del vestíbulo labial.
- Realizan puntos de sutura.
- Prescribir farmacoterapia al derechohabiente o usuario adulto mayor.
- Programar citas para revisión y retirar los puntos.

**Tiempo de Duración:** 30 minutos.



*[Handwritten signature]*



**TÉCNICAS DE ODONTOLOGÍA DE LA  
CLÍNICA DE ODONTOGERIATRÍA  
SERVICIOS DE SALUD PÚBLICA DEL DISTRITO FEDERAL**

## 5.6 Prótesis Bucal

### 5.6.1 Prótesis Fija (Coronas, Incrustaciones)

#### Coronas

##### Concepto

Consiste en restaurar la totalidad del remanente de la corona clínica del diente pilar, sobre la cual es cementada la prótesis, puede ser de una o varias unidades realizada sobre dientes naturales o implantes que provee protección, estabilidad, función y estética.

##### Objetivo


Devolver la anatomía y fisiología de la estructura dental contribuyendo a la salud bucal, para mejorar la función masticatoria y estética.

##### Principios

Esta técnica está regida por la NOM-013-SSA2-2006.

##### Material y Equipo

- Guantes desechables.
- Cubrebocas.
- Lentes de protección.
- Eyector desechable de saliva.
- Hilos retractores #0, 00, 000.
- Hemostático.
- Polivinil siloxano.
- Alginato.
- Registro de mordida.







**CDMX**  
CIUDAD DE MÉXICO



**TÉCNICAS DE ODONTOLOGÍA DE LA  
CLÍNICA DE ODONTOGERIATRÍA  
SERVICIOS DE SALUD PÚBLICA DEL DISTRITO FEDERAL**

- Cucharillas tipo Rim Lock.
- Taza y espátula para alginato y para yeso.
- Pieza de alta velocidad cabeza estándar.
- Micromotor.
- Contrángulo.
- Espejo dental.
- Explorador de doble extremo.
- Cucharilla de Black de doble extremo.
- Pinzas de curación.
- Calibrador de metal.
- Calibrador de cera.
- Jeringa tipo carpulle y aguja dental convencional.
- Cartuchos de anestesia de uso dental.
- Fresas de diamante de alta velocidad cilíndricas o troncocónicas de grano grueso y medio, largas de extremo redondeado y plano, diámetro de 1.2 a 1.5 mm.
- Fresas de diamante de alta velocidad en llama o balón, para superficies palatinas y oclusales, de grano grueso y medio.
- Fresas de diamante de alta velocidad, troncocónicas de punta fina de grano grueso para liberar el punto de contacto.
- Puntas siliconadas de baja velocidad para acrílicos, de tres tipo de abrasión alta, media y baja.
- Fresón de carburo de tungsteno para recortar acrílicos.
- Discos de diamante.
- Empacador de hilo retractor.

**Técnica**

- Seleccionar el tipo de anestésico a utilizar, según condición sistémica del derechohabiente o usuario adulto mayor.





**TÉCNICAS DE ODONTOLOGÍA DE LA  
CLÍNICA DE ODONTOGERIATRÍA  
SERVICIOS DE SALUD PÚBLICA DEL DISTRITO FEDERAL**

- Inyectar anestésico de uso dental troncular o infiltrativo, siempre que se esté ante dientes pilares vitales.

**Dientes Anteriores**

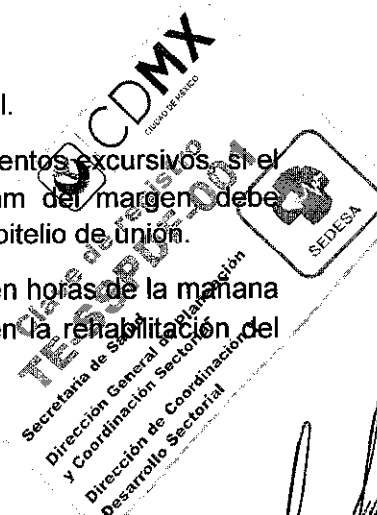
- Realizar surcos definidos con una fresa esférica de aproximadamente 1.3 a 1.5 mm de diámetro, si se requiere un espesor de 1,5 mm, la profundidad de la guía debe ser máximo de 1.3 mm para en el pulido obtener el espesor ideal.
- Liberar los puntos de contacto con una fresa troncocónica que se coloca totalmente vertical, para que la forma de la preparación sea dada por la fresa.
- Reducir la parte vestibular eliminando los islotes creados por los surcos de profundidad.
- Remover tejido que va del cingulo al borde incisal para lo cual se usa una fresa en forma de balón de americano de un calibre que reproduzca las dimensiones del pilar.
- El acabado de la preparación: Consiste en alisar y suavizar las aristas y comprobar el grado de paralelismo.

**Dientes posteriores**

- Realizar surcos definidos con una fresa esférica de aproximadamente de entre 1.2 y 1.7 mm, ya que en esta zona, la reducción definitiva ascenderá a 1,5 mm aproximadamente en las cúspides de balance y de 2 mm en las cúspides de trabajo.
- Eliminando los islotes de tejido intacto con una fresa troncocónica o en forma de balón de americano.
- Realizar un diente provisional para proteger el remanente dentario mientras se realice la restauración definitiva

**Para ambas preparaciones:**

- Evaluar cuidadosamente todos los aspectos de la preparación dental.
- Revisar la oclusión, los contactos en relación céntrica, y los movimientos excursivos, si el margen de la preparación está a una distancia menor a 0.5 mm del margen, debe colocarse el hilo retractor, cuidando evitar lesionar la inserción del epitelio de unión.
- Selección del color: Elegir el color bajo una fuente de luz natural y en horas de la mañana y utilizando la guía de color según el tipo de cerámica a utilizar en la rehabilitación del caso.





**CDMX**  
CIUDAD DE MÉXICO



**TÉCNICAS DE ODONTOLOGÍA DE LA  
CLÍNICA DE ODONTOGERIATRÍA  
SERVICIOS DE SALUD PÚBLICA DEL DISTRITO FEDERAL**

- Prueba de cerámica y ajuste de oclusión: Verificar el completo asentamiento de la corona o de la prótesis fija sobre los pilares protésicos, si este no se obtiene, se sugiere revisar los contactos interproximales y hacer los descansos que sean necesarios hasta obtener la perfecta adaptación de la corona o prótesis fija sobre los dientes pilares y un buen ajuste oclusal.
- Realizar la cementación de acuerdo al tipo de material utilizado en la restauración protésica y verificar la oclusión.

**Tiempo de Duración.** 25 minutos.

**Incrustaciones**

**Concepto**

Consiste en restaurar la estructura del diente cuando la extensión de la lesión no es extensa.

**Objetivo**


Devolver la anatomía y fisiología de la estructura dental contribuyendo a la salud oral y general con la finalidad de mejorar la masticación y el proceso de nutrición.

**Principios**

Esta técnica está regida por la NOM-013-SSA2-2006.

**Material**

- Guantes desechables.
- Cubrebocas.
- Lentes de protección.
- Eyector desechable de saliva.
- Pieza de alta velocidad.
- Micromotor.



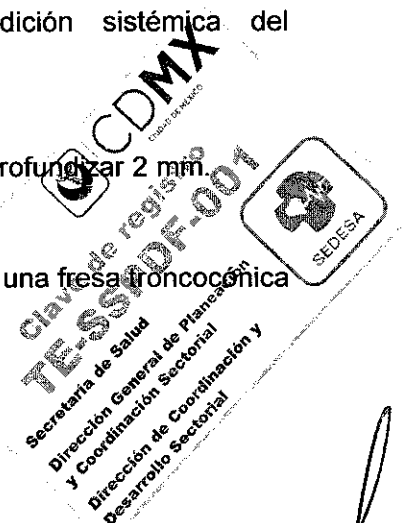

**TÉCNICAS DE ODONTOLOGÍA DE LA  
CLÍNICA DE ODONTOGERIATRÍA  
SERVICIOS DE SALUD PÚBLICA DEL DISTRITO FEDERAL**

- Contrángulo.
- Espejo dental.
- Explorador.
- Cucharilla.
- Pinzas de curación.
- Jeringa tipo carpulle y aguja dental convencional.
- Cartuchos de anestésico de uso dental.
- Fresas de diamante de alta velocidad troncocónica de grano grueso y medio, cortas de extremo redondeado y plano.
- Fresas de diamante de alta velocidad en llama, para caras oclusales, de grano grueso y medio.
- Fresas de diamante de alta velocidad, troncocónicas de punta fina de grano grueso para romper punto de contacto.
- Polivinil siloxano.
- Alginato.
- Registro de mordida.
- Cucharillas tipo Rim Lock.
- Taza y espátula para alginato y para yeso.

**Técnica**

- Seleccionar el tipo de anestésico a utilizar, según condición sistémica del derechohabiente o usuario adulto mayor.
- Inyectar anestésico de uso dental troncular o infiltrativo.
- Iniciar el tallado con una fresa de diamante redonda de 0.5 mm y profundizar 2 mm.
- Extender y mantener la profundidad con una fresa troncocónica.
- Realizar divergencia de (2-5°) hacia oclusal a paredes internas con una fresa troncocónica de extremo redondeado o cilíndrica.
- Redondear ángulos internos y alisar el piso de la preparación.






**CDMX**  
CIUDAD DE MÉXICO



**TÉCNICAS DE ODONTOLOGÍA DE LA  
CLÍNICA DE ODONTOGERIATRÍA  
SERVICIOS DE SALUD PÚBLICA DEL DISTRITO FEDERAL**

- Colocar el hilo retractor y tomar impresión fisiológica para mandar al laboratorio dental.
- Probar que se adapte perfectamente al diente y cementarla.

**Tiempo de Duración.** 25 minutos.





**CDMX**  
CIUDAD DE MÉXICO



**TÉCNICAS DE ODONTOLOGÍA DE LA  
CLÍNICA DE ODONTOGERIATRÍA  
SERVICIOS DE SALUD PÚBLICA DEL DISTRITO FEDERAL**

### 5.6.2 Prótesis Parcial Removible

#### Concepto

Consiste en reemplazar uno o más pero no todos los dientes naturales y tejidos de soporte donde no está recomendada la colocación de una prótesis fija.

#### Objetivo

Restaurar la funcionalidad del aparato estomatognático (masticación, estética, fonética), con la finalidad de prevenir la migración, inclinación y obstrucción de dientes remanentes, mejorando las condiciones de salud, nutricionales y autoestima.

#### Principios

Esta técnica está regida por la NOM-013-SSA2-2006.

#### Material y Equipo

- Guantes desechables.
- Cubrebocas.
- Lentes de protección.
- Eyector desechable de saliva.
- Espejo dental.
- Pinzas de curación.
- Alginato, yesos.
- Hules de polisulfuro o polivinil siloxano regular o polieter.
- Porta impresión tipo Rim Lock.
- Loseta.
- Taza y espátula para yesos y alginato.
- Lámpara de alcohol.
- Acrílico auto curable
- Cera rosa toda estación.





**CDMX**  
CIUDAD DE MÉXICO

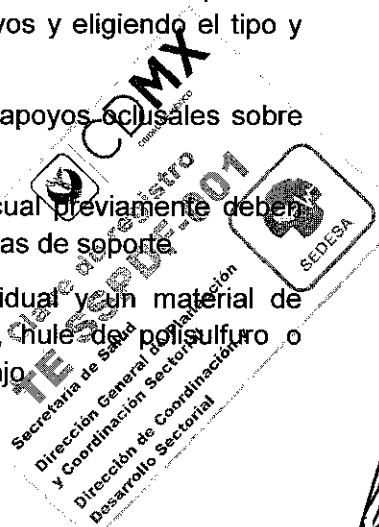


**TÉCNICAS DE ODONTOLOGÍA DE LA  
CLÍNICA DE ODONTOGERIATRÍA  
SERVICIOS DE SALUD PÚBLICA DEL DISTRITO FEDERAL**

- Papel de articular.
- Espejo facial.
- Regla flexible.
- Colorímetro.
- Articulador semiajustable con arco facial.
- Espátula 7 o 7<sup>a</sup>.
- Espátula 30 o 31.
- Espátula de lecrón.
- Pieza de mano de baja velocidad.
- Piedras montadas, fresones, pulidores de acrílico y metal.
- Micromotor.
- Contra ángulo.
- Calentador de agua.
- Puntas siliconadas de baja velocidad para acrílicos, de tres tipo de abrasión.

**Técnica**

- Tomar las impresiones preliminares en alginato para la obtención de un modelo primario.
- Elaborar el diseño de la estructura metálica: a partir del análisis del modelo de estudio en el paralelómetro para determinar las zonas retentivas de los dientes pilares, el eje de inserción, y de acuerdo a éste se diseñará la estructura de la prótesis removible determinando la ubicación de los nichos para los apoyos y eligiendo el tipo y ubicación de los brazos retenedores y estabilizadores.
- Realizar la preparación clínica de los planos guía y nichos para apoyos oclusales sobre los dientes pilares.
- Diseñar la cucharilla individual sobre el modelo primario en el cual previamente deberán aliviarse retenciones tanto de estructuras dentarias como estructuras de soporte.
- Tomar la impresión definitiva con ayuda de la cucharilla individual y un material de impresión de mayor exactitud como puede ser silicón regular, hule de polisulfuro o polieter. A partir de esta impresión se obtendrá un modelo de trabajo.






**CDMX**  
CIUDAD DE MÉXICO



**TÉCNICAS DE ODONTOLOGÍA DE LA  
CLÍNICA DE ODONTOGERIATRÍA  
SERVICIOS DE SALUD PÚBLICA DEL DISTRITO FEDERAL**

- Adaptar y probar la estructura metálica según diseño planteado en el laboratorio.
- Orientar el rodillo en cera con las referencias de oclusión, fonética y estética.
- Seleccionar los dientes y el color de los mismos enfilear y hacer las pruebas de dientes para corroborar oclusión, estética, dimensión vertical y fonación.
- Adaptar la prótesis en la boca haciendo los ajustes oclusales y de la base protésica necesarios.
- Indicar el uso, acomodo y cuidado de la prótesis.
- Programar citas para revisión.

**Tiempo de Duración. 25 minutos.**







**CDMX**  
CIUDAD DE MÉXICO



**TÉCNICAS DE ODONTOLOGÍA DE LA  
CLÍNICA DE ODONTOGERIATRÍA  
SERVICIOS DE SALUD PÚBLICA DEL DISTRITO FEDERAL**

### 5.6.3 Prótesis Total

#### Concepto

Consiste en restaurar la anatomía y función de los maxilares que han perdido todas sus piezas dentarias y algunos tejidos de soporte, restableciendo la relación entre ellos.

#### Objetivo


Devolver la funcionalidad masticatoria (eficiente trituración de los alimentos), la relación oclusal, la fonética y la estética sin que la prótesis interfiera con la deglución; con la finalidad de mejorar las condiciones de salud, nutricionales y autoestima.

#### Principios

Esta técnica está regida por la NOM-013-SSA2-2006.

#### Material y Equipo

- Guantes desechables.
- Cubrebocas.
- Lentes de protección.
- Espejo dental.
- Pinzas de curación.
- Alginato, yesos.
- Hules de polisulfuro o polivinil siloxano regular o polieter.
- Porta impresión tipo Rim Lock.
- Loseta.
- Taza y espátula para yesos y alginato.
- Lámpara de alcohol.
- Acrílico auto curable.
- Cera rosa toda estación.






**TÉCNICAS DE ODONTOLOGÍA DE LA  
CLÍNICA DE ODONTOGERIATRÍA  
SERVICIOS DE SALUD PÚBLICA DEL DISTRITO FEDERAL**

- Papel de articular.
- Espejo facial.
- Regla flexible.
- Colorímetro.
- Articulador semiajustable con arco facial.
- Espátula 7 o 7<sup>a</sup>.
- Espátula 30 o 31.
- Espátula de lecrón.
- Pieza de mano de baja velocidad.
- Piedras montadas, fresones, pulidores de acrílico y metal.
- Micromotor.
- Contra ángulo.
- Calentador de agua.
- Puntas siliconadas de baja velocidad para acrílicos, de tres tipo de abrasión.
- Platina de Fox.

**Técnica**

- Tomar las impresiones para registrar todas las características de las estructuras anatómicas de los maxilares desdentados.
- Obtener un modelo primario sobre el cual se realizará una cucharilla individual con alginato utilizando un porta impresión
- Tomar impresión definitiva para registrar más detalladamente las características anatómicas de los maxilares desdentados con el porta impresión individual y un material de impresión específico.
- Hacer el moldeado marginal o sellado periférico con modelina de baja fusión o con silicona de alta densidad previo a la toma de impresión. A partir de esta se obtendrá el modelo de trabajo.
- Hacer la placa base y el rodillo de oclusión, una vez confeccionada debe realizarse la adaptación y recorte muscular para evitar sobre extensiones.






**CDMX**  
CIUDAD DE MÉXICO



**TÉCNICAS DE ODONTOLOGÍA DE LA  
CLÍNICA DE ODONTOGERIATRÍA  
SERVICIOS DE SALUD PÚBLICA DEL DISTRITO FEDERAL**

- Colocar los rodillos de oclusión sobre la placa base los cuales determinan el soporte funcional, el nivel del plano oclusal, la forma del arco y la dimensión vertical.
- Registrar las dimensiones intermaxilares, la línea media, la línea de sonrisa, la guía canina y en él se realiza el enfilado de dientes, y se entrega al laboratorio dental
- Terminada la dentadura colocar la prótesis en boca para poder realizar el ajuste de la base de la dentadura a los tejidos blandos y realizar el ajuste oclusal tanto en céntrica como en movimientos excéntricos.
- Indicar el uso, acomodo y cuidado de las prótesis.
- Programar citas para revisión.

**Tiempo de Duración.** 25 minutos.





**TÉCNICAS DE ODONTOLOGÍA DE LA  
CLÍNICA DE ODONTOGERIATRÍA  
SERVICIOS DE SALUD PÚBLICA DEL DISTRITO FEDERAL**

### 5.6.4 Endoposte

#### Concepto

Consiste en una restauración que es ajustada y cementada dentro de la raíz dental una vez que este diente ha sido tratado endodónticamente, la cual sirve para dar resistencia y soporte a la corona.

#### Objetivo


Mantener un muñón que pueda ser utilizado para soportar una restauración, con la finalidad de distribuir las fuerzas oclusales a lo largo del eje longitudinal del diente a través de la dentina que lo rodea.

#### Principios

Esta técnica está regida por la NOM-013-SSA2-2006.

#### Material y Equipo

- Guantes desechables.
- Cubrebocas.
- Lentes de protección.
- Espejo dental.
- Pinzas de curación.
- Cucharilla.
- Pieza de baja velocidad.
- Contra ángulo.
- Endowells, duralay (para endoposte vaciados).
- Endoposte prefabricados si es el caso (fibra de vidrio).
- Material para cementación adhesiva.
- Ionómero de vidrio o fosfato de zinc.





**CDMX**  
CIUDAD DE MÉXICO



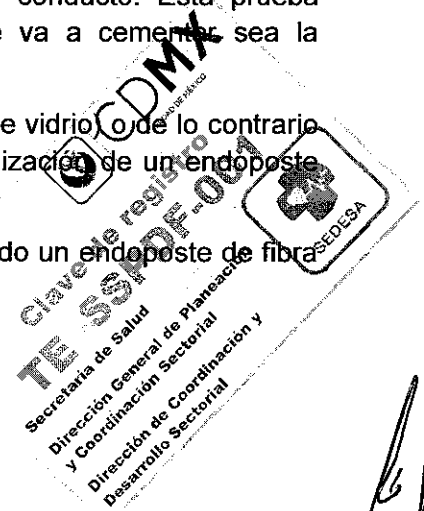
**TÉCNICAS DE ODONTOLOGÍA DE LA  
CLÍNICA DE ODONTOGERIATRÍA  
SERVICIOS DE SALUD PÚBLICA DEL DISTRITO FEDERAL**

- Espátula para cementos.
- Loseta de plástico y loseta de vidrio.
- Puntas de papel.
- Hipoclorito de sodio o clorhexidina.
- Jeringa para irrigar.
- Fresas Peeso Núm. 1 al 6.
- Regla milimétrica.
- Material para aislamiento absoluto (dique de hule, arco facial, grapas, pinza porta grapas y perforadora para dique).

**Técnica**

- Selección el endoposte: dependiendo las condiciones del tejido dentario remanente y la longitud del diámetro radicular.
- Aislar el diente en el cual se colocará el endoposte.
- Desobturar el conducto: basándonos en la radiografía final del tratamiento de conductos. En un endoposte vaciado se desobtura a  $2/3$  de la longitud radicular. Para un endoposte de fibra de vidrio se desobtura a  $1/2$  de la longitud radicular, Un mínimo de 3 a 5 mm de gutapercha deben ser mantenidos en la porción apical del conducto.
- Realizar la forma apropiada del conducto: con fresas especiales y desinfectar el conducto.
- Probar el endoposte antes de realizar la cementación ya sea vaciado o prefabricado, debe valorarse el ajuste del mismo radiográficamente para evitar que haya espacios entre el endoposte y la gutapercha presente en la porción apical del conducto. Esta prueba también se realiza para valorar que la longitud a la que se va a cementar sea la adecuada.
- Cementar el endoposte en caso de que sea prefabricado (fibra de vidrio) o de lo contrario se realiza la toma de impresión con acrílico duralay para la realización de un endoposte vaciado.
- Reconstruir el muñón con resina en caso de que se haya colocado un endoposte de fibra de vidrio.

**Tiempo de duración: 20 minutos**





**CDMX**  
CIUDAD DE MÉXICO



**TÉCNICAS DE ODONTOLOGÍA DE LA  
CLÍNICA DE ODONTOGERIATRÍA  
SERVICIOS DE SALUD PÚBLICA DEL DISTRITO FEDERAL**

### 5.6.5 Guardas Oclusales

#### Concepto

Aparato rígido o flexible que se utiliza para mantener en su sitio y proteger una parte dañada del sistema masticatorio, que tiene como propósito mejorar la estabilidad oclusal.

#### Objetivo


Proteger los dientes contra desgastes excesivos, para proporcionar descanso a los tejidos afectados, distribuyendo fuerzas entre los dientes y aliviar el dolor de la articulación temporomandibular.

#### Principios

Esta técnica está regida por la NOM-013-SSA2-2006.

#### Material y equipo

- Guantes desechables.
- Cubrebocas.
- Lentes de protección.
- Espejo dental.
- Pinzas de curación.
- Alginato.
- Cucharillas de impresión.
- Yeso.
- Taza de hule para alginato.
- Espátula para alginato.
- Espátula para yeso.
- Micromotor.
- Espejo facial.





**CDMX**  
CIUDAD DE MÉXICO




**TÉCNICAS DE ODONTOLOGÍA DE LA  
CLÍNICA DE ODONTOGERIATRÍA  
SERVICIOS DE SALUD PÚBLICA DEL DISTRITO FEDERAL**

**Técnica**

- Tomar impresiones anatómicas para registrar todas las características de las estructuras anatómicas de los maxilares, esta impresión se toma con alginato utilizando un porta impresión.
- Entregar las impresiones al laboratorio dental con las indicaciones correspondientes.
- Recortar la guarda con un micro motor para realizar los ajustes correspondientes en boca.

**Tiempo de duración: 20 minutos.**





## 5.7 Radiografías Dentales

### 5.7.1 Radiografías Intrabucales (Periapicales y Oclusales).

#### Concepto

Consiste en obtener una placa radiográfica para valorar los elementos que no pueden ser apreciados en la observación clínica.

#### Objetivo


Obtener una placa radiográfica que permita observar una imagen de las estructuras dentales, periodontales y maxilares con la finalidad de coadyuvar al diagnóstico y tratamiento a realizar.

#### Principios

Esta técnica está regida por la NOM-013-SSA2-2006.

#### Material y Equipo

- Radiografías periapicales adulto.
- Radiografías oclusales.
- Aparato de Rx.
- Radiovisografo.
- Líquidos reveladores.
- Líquidos fijadores.
- Agua.
- Mandil de plomo.
- Ganchos para radiografías.
- Caja reveladora.
- Aditamentos para radiografías.







**TÉCNICAS DE ODONTOLOGÍA DE LA  
CLÍNICA DE ODONTOGERIATRÍA  
SERVICIOS DE SALUD PÚBLICA DEL DISTRITO FEDERAL**

- Masking tape.
- Negatoscopio.



**Técnica**

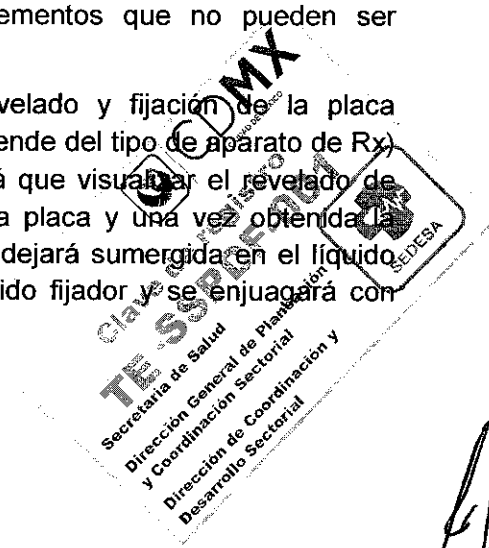
- Colocar el aparato de Rx en la zona donde existe la patología dental o de alguna estructura adyacente de la cual se requiere una imagen radiográfica.
- Colocar la radiografía y/o sensor intraoral en la estructura a analizar.
- Realizar las angulaciones necesarias del tubo de Rx.



Diente	Maxilar	Mandíbula
Incisivos	40°	- 15°
Caninos	45°	-20°
Premolares	30°	-10°
Molares	20°	0° a -5°
Oclusales	65°	0°

- Para el uso del Radiovisografo: Tomada la radiografía se procesa la imagen de acuerdo a las indicaciones del fabricante para obtener la imagen en la computadora.
- Para el uso convencional: Tomada la radiografía se introduce en la caja reveladora y se procede al revelado y fijación de la radiografía, se enjuaga y se seca, a continuación se observan las imágenes para su valoración de los elementos que no pueden ser apreciados en la exploración bucal.

**Nota aclaratoria:** El tiempo que se necesite para el revelado y fijación de la placa radiográfica, dependerá de la intensidad del rayo (el cual depende del tipo de aparato de Rx) y de la calidad de los líquidos revelador y fijador. Se tendrá que visualizar el revelado de acuerdo a los tonos grises-oscuros que vaya adquiriendo la placa y una vez obtenida la imagen, se enjuagará con agua simple y posteriormente se dejará sumergida en el líquido fijador mínimo dos minutos, se sacará del depósito del líquido fijador y se enjuagará con abundante agua simple para evitar que se manche la placa.





**CDMX**  
CIUDAD DE MÉXICO



**TÉCNICAS DE ODONTOLOGÍA DE LA  
CLÍNICA DE ODONTOGERIATRÍA  
SERVICIOS DE SALUD PÚBLICA DEL DISTRITO FEDERAL**

**Tiempo de Duración:** El tiempo se determina de acuerdo a la cooperación del derechohabiente o usuario adulto mayor y a las condiciones en que se encuentre el diente.





**TÉCNICAS DE ODONTOLOGÍA DE LA  
CLÍNICA DE ODONTOGERIATRÍA  
SERVICIOS DE SALUD PÚBLICA DEL DISTRITO FEDERAL**

**5.7.2 Radiografías Extra bucales (Ortopantomografía)**

**Concepto**

Procedimiento extra oral, basado en el principio de la tomografía. Utiliza la rotación simultánea del tubo de Rx y el desplazamiento de la placa alrededor de la cabeza, para obtener a partir de un objeto curvo, una imagen plana.

**Objetivo**

Obtener una imagen única de las estructuras maxilofaciales que incluya las arcadas maxilar y mandibular, así como estructuras de soporte, a fin de coadyuvar al diagnóstico y tratamiento a realizar.

**Principios**

Esta técnica está regida por la NOM-013-SSA2-2006.

**Material y Equipo**

- Aparato de Rx (ortopantomografía).
- Radiovisografo.
- Líquidos reveladores.
- Líquidos fijadores.
- Agua.
- Mandil de plomo.
- Caja reveladora.
- Negatoscopio.

**Técnica**

- Cargar la película entre las pantallas intensificadoras, (cuarto oscuro) para luego colocarlas en el chasis y llevarlo a la máquina.
- Colocar la cubierta del bloque de mordida con el uso de guantes.





**CDMX**  
CIUDAD DE MÉXICO

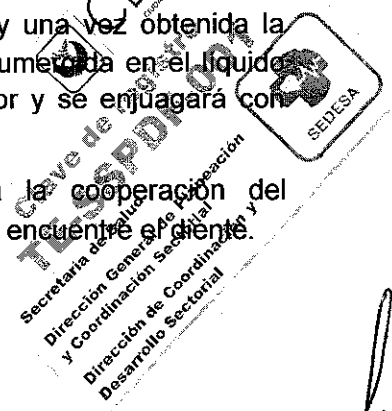


**TÉCNICAS DE ODONTOLOGÍA DE LA  
CLÍNICA DE ODONTOGERIATRÍA  
SERVICIOS DE SALUD PÚBLICA DEL DISTRITO FEDERAL**

- Quitar cualquier material denso u objeto metálico entre el cuello, cabeza, parte superior de los oídos e intrabucalmente y colocarle el delantal de plomo.
- Colocar los incisivos superiores e inferiores en la muesca del bloque de mordida del equipo de ortopantomografía, esto garantiza que los dientes anteriores están en el pasillo focal.
- Asegurar que el plano de Frankfort quede paralelo al piso y el plano sagital perpendicular al piso.
- La columna vertebral debe estar recta, para evitar que el haz de los rayos x que están dirigidos hacia arriba, puedan pasar a través de las vértebras.
- En los adultos mayores edéntulos, se alinea los rebordes edéntulos anteriores con la muesca del bloque de mordida, con oclusión clase II o clase III, se alinean los dientes anteriores tan cerca como sea posible de la muesca.
- Indicar al adulto mayor tragar saliva y mantener la lengua en contacto con el paladar, mantener este contacto durante la exposición (aproximadamente durante 20 segundos), Si le cuesta realizar esto, colocar y mantener la lengua en la parte superior y mantener la cabeza sin moverla durante toda la exposición.
- Presionar el botón de exposición hasta que le tubo termine su trayectoria y se detenga; (algunas máquinas tienen una señal audible que indica la terminación de la exposición).
- Para el uso del Radiovisografo: Tomada la radiografía se procesa la imagen de acuerdo a las indicaciones del fabricante para obtener la imagen en la computadora.
- Para el uso convencional: Tomada la radiografía se introduce en la caja reveladora y se procede al revelado y fijación de la radiografía, se enjuaga y se seca, a continuación se observan las imágenes para su valoración de los elementos que no pueden ser apreciados en la exploración bucal.

**Nota aclaratoria:** El tiempo que se necesite para el revelado y fijación de la placa radiográfica, dependerá de la intensidad del rayo (el cual depende del tipo de aparato de Rx) y de la calidad de los líquidos revelador y fijador. Se tendrá que visualizar el revelado de acuerdo a los tonos grises-oscuros que vaya adquiriendo la placa y una vez obtenida la imagen, se enjuagará con agua simple y posteriormente se dejará sumergida en el líquido fijador mínimo dos minutos, se sacará del depósito del líquido fijador y se enjuagará con abundante agua simple para evitar que se manche la placa.

**Tiempo de Duración:** El tiempo se determina de acuerdo a la cooperación del derechohabiente o usuario adulto mayor y a las condiciones en que se encuentre el diente.





**CDMX**  
CIUDAD DE MÉXICO



**TÉCNICAS DE ODONTOLOGÍA DE LA  
CLÍNICA DE ODONTOGERIATRÍA  
SERVICIOS DE SALUD PÚBLICA DEL DISTRITO FEDERAL**

## 6. ANEXOS

### 6.1 Prescripción de Medicamentos

#### Concepto

Consiste en indicar uno o varios fármacos después de haber realizado el estudio clínico minucioso del sistema estomatognático, cuando se detecta un proceso patológico agudo o crónico, ya sea de tipo infeccioso, inflamatorio o traumático que requiera la administración de medicamentos.

#### Objetivo


Prescribir el o los medicamentos necesarios, para curar el proceso patológico y/o eliminar los síntomas que presenta el derechohabiente o usuario adulto mayor como consecuencia de alteraciones del sistema estomatognático.

#### Principios

Esta técnica está regida por la NOM-013-SSA2-2006.

#### Material y Equipo

- Recetario establecido por la Secretaria de Salud del Distrito Federal.
- Recetario foliado y establecido por la Secretaria de Salud del Distrito Federal, para el programa de atención Médica y Medicamentos Gratuitos.
- Abatelenguas.
- Gasa o Algodón.
- Escritorio.
- Bolígrafo.
- Espejo de uso dental.
- Pinzas de curación.
- Cucharilla.





**CDMX**  
CIUDAD DE MÉXICO




**TÉCNICAS DE ODONTOLOGÍA DE LA  
CLÍNICA DE ODONTOGERIATRÍA**  
SERVICIOS DE SALUD PÚBLICA DEL DISTRITO FEDERAL

**Técnica**

Aun cuando en la prescripción de medicamentos no se realiza ningún procedimiento odontológico, los instrumentos enlistados son requeridos para realizar la inspección de la cavidad bucal y establecer el diagnóstico.

- Explicar al derechohabiente o usuario adulto mayor, cuidador y/o familiar responsable verbalmente y por escrito tanto las dosis prescritas como los horarios y el tiempo de duración de cada uno de los medicamentos incluidos en el tratamiento.
- Deberá quedar perfectamente comprendido por el derechohabiente o usuario adulto mayor, cuidador y/o familiar responsable la importancia del cumplimiento total del tratamiento, el que no deberá ser interrumpido aunque note mejoría en la patología que lo aqueje, para evitar con ello complicaciones y el tener que implementar otro tipo de tratamiento.
- En algunas ocasiones puede ser necesario estudios de gabinete y/o radiografías dentales como auxiliares de diagnóstico para la prescripción de medicamentos.
- Es necesario tener consentimiento de los fármacos que consume el derechohabiente o usuario adulto mayor para evitar posibles interacciones o reacciones adversas con los fármacos prescritos.
- Para la prescripción de medicamentos es importante tomar en cuenta el proceso de envejecimiento y/o el padecimiento de algunas enfermedades sistémicas ya que se puede ver afectado el proceso de farmacodinamia y farmacocinética.

**Tiempo de duración:** 20 minutos.





**CDMX**  
CIUDAD DE MÉXICO



**TÉCNICAS DE ODONTOLOGÍA DE LA  
CLÍNICA DE ODONTOGERIATRÍA  
SERVICIOS DE SALUD PÚBLICA DEL DISTRITO FEDERAL**

### 6.1.1 Profilaxis Antibiótica

#### Concepto

Es la prescripción de antibióticos profilácticos en los casos susceptibles a infecciones.

#### Objetivo

Prevenir el desarrollo de infecciones, a través de la prescripción de antibióticos previos al tratamiento dental a fin de contribuir al bienestar y prevenir riesgos.

#### Principios

Guías de la AHA Asociación Americana del Corazón 2007.

#### Material y Equipo

- Recetario establecido por la Secretaría de Salud del Distrito Federal.
- Recetario foliado y establecido por la Secretaría de Salud del Distrito Federal, para el programa de atención Médica y Medicamentos Gratuitos
- Bolígrafo

#### Técnica

La profilaxis antibiótica se debe prescribir a los derechohabientes o usuarios con:  
riesgo de infección local o sistémica.

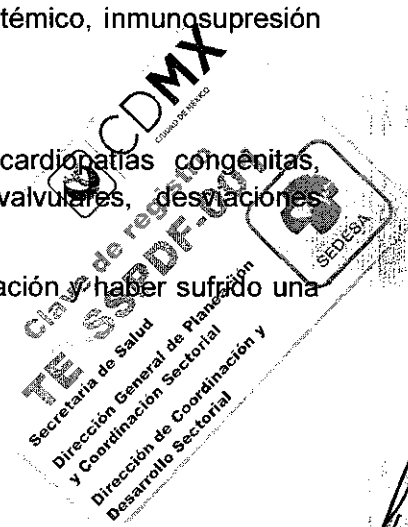
Artropatías, inflamatorias, artritis reumatoide, lupus eritematoso sistémico, inmunosupresión por enfermedad, fármacos trasplantes o radioterapia.

Diabetes Mellitus.

Protocolo de endocarditis infecciosa, por endocarditis previa, cardiopatías congénitas, valvulopatías adquiridas, cardiomiopatía hipertrófica, prótesis valvulares, desviaciones quirúrgicas, prolapso mitral, soplos sostenidos, síndrome de marfan.

Protocolo de prótesis osteoarticular menos de 2 años transimplantación y haber sufrido una infección previa a la prótesis.

Desnutrición.





**CDMX**  
CIUDAD DE MÉXICO



**TÉCNICAS DE ODONTOLOGÍA DE LA  
CLÍNICA DE ODONTOGERIATRÍA**  
SERVICIOS DE SALUD PÚBLICA DEL DISTRITO FEDERAL


Hemofilia, injertos, insuficiencia renal o hepática no controlada, esplenectomizados.

Antes de realizar la profilaxis antibiótica en el derechohabiente o usuario adulto mayor geriátrico habrá que revisar cualquier interacción con los medicamentos de base que esté tomando.

La dosis de profilaxis antibiótica que se prescribirá es la siguiente:

Capaces de ingerir medicamento vía oral, Amoxicilina 2 gr 1 hora antes del procedimiento dental, en caso de alergia a la penicilina y capaz de tomar medicamento vía oral se prescribirá Cefalexina 2 gr, o Clindamicina de 600mg, o Azitromicina de 500mg, o Claritromicina de 500 mg 1 hora antes del procedimiento dental.

Incapaces de ingerir medicamento vía oral, se prescribirá Ampicilina de 2gr IM o IV, en alérgicos a la penicilina incapaces de tomar medicamento oral se prescribirá Cefaxocilina 1gr IM o IV, o Ceftriaxona 600mg IM o IV o Clindamicina 600mg IM o IV.







**TÉCNICAS DE ODONTOLOGÍA DE LA  
CLÍNICA DE ODONTOGERIATRÍA  
SERVICIOS DE SALUD PÚBLICA DEL DISTRITO FEDERAL**

## 6.2 Educación para la salud

### Concepto

Es la transmisión de conocimientos y habilidades al adulto mayor, a fin de que mantenga su salud bucal al más alto nivel.

### Objetivo

Orientar a los adultos mayores, mediante pláticas o cursos en materia de salud bucal, para desarrollar en ellos o sus familiares, habilidades y cambio de actitudes que les permitan conservar y fomentar la salud.

### Principios

Esta Técnica está regida por la NOM-013-SSA2-2006.

### Material y equipo

- Auxiliares audiovisuales (videos, diapositivas, rotafolios, periódicos murales, etc.).
- Cepillo dental (adulto).
- Tabletas reveladoras de placa dentobacteriana.
- Hilo dental.
- Modelos (tipodontos).

### Técnica

Planear y desarrollar actividades educativas tales como pláticas, cursos, talleres, demostraciones, etc., principalmente con los siguientes contenidos:

- Detección y control de placa dentobacteriana: Enseñar el uso de tabletas reveladoras, técnica de cepillado y uso de hilo dental.
- Frecuencia de la asistencia al Servicio de Odontología: recomendar la asistencia a revisión dental dos veces/año en caso de adultos.






**CDMX**  
CIUDAD DE MÉXICO



**TÉCNICAS DE ODONTOLOGÍA DE LA  
CLÍNICA DE ODONTOGERIATRÍA  
SERVICIOS DE SALUD PÚBLICA DEL DISTRITO FEDERAL**

- Proporcionar información a los adultos mayores y a su cuidador o familiar responsable sobre la relevancia de la higiene bucal e instruirlos sobre el cuidado adecuado de las prótesis dentales, debido a que el proceso de envejecimiento conlleva cambios fisiológicos en la cavidad bucal aunado a los cambios de origen patológico derivados de las enfermedades de base preexistentes en esta población las cuales son un riesgo latente y repercuten en la salud bucal, esta orientación de higiene y cuidado de las prótesis tiene que ser emitida en un lenguaje claro y en muchas ocasiones por escrito

**Tiempo de Duración:** Variable.





### 6.3 Medidas de Control y Seguridad

#### 6.3.1 Concepto

El personal de la Clínica de Odontogeriatría está expuesto a una gran variedad de microorganismos de la saliva y sangre de los adultos mayores, estos microorganismos pueden causar infecciones contagiosas, desde una gripa común, hasta una neumonía, tuberculosis, hepatitis y síndrome de inmunodeficiencia adquirida (SIDA).

Los reglamentos en los cuales se rige todo lineamiento de control de infección en un consultorio dental están basados en las publicaciones del Centro de Control de Enfermedades de Atlanta (CCD) y de la seguridad ocupacional y de la Asociación de la Salud (OSHA, occupational safety and health association).

El CCD, publicó en 1986 las recomendaciones para el control de las infecciones en la práctica dental, con el objeto de reducir el riesgo de transmisión de enfermedades en el consultorio dental (adulto mayor-dentista o dentista-adulto mayor).

#### 6.3.2 Objetivos y Estrategias Generales

Tener un programa de control de infecciones y capacitar a todo el personal que labora en la Clínica de Odontogeriatría.

Brindar una práctica dental segura al adulto mayor.

Evitar la diseminación, encubrimiento y preservación de enfermedades infecciosas dentro de los consultorios dentales.

Disminuir los riesgos de contaminación e inoculación de agentes infecciosos.

Cumplir con los requisitos morales y legales del ejercicio profesional y con leyes y reglamentos nacionales e internacionales en la materia.


Conocer las medidas de prevención y control de transmisión de infecciones.

Conocer los procedimientos en el caso de contaminarse.

Proteger al adulto mayor en riesgo, mediante inmunización específica según sea el caso.

Portar la vestimenta adecuada y barreras de protección (bata, lentes, cubrebocas, guantes, etc.).

Practicar el lavado y cuidado de las manos cuantas veces sea necesario.





**TÉCNICAS DE ODONTOLOGÍA DE LA  
CLÍNICA DE ODONTOGERIATRÍA  
SERVICIOS DE SALUD PÚBLICA DEL DISTRITO FEDERAL**

Llevar a cabo las medidas precautorias necesarias establecidas para el uso y cuidado de instrumentos y agujas.

Realizar la desinfección y esterilización adecuada (CEyE) del instrumental odontológico.

Llevar a cabo las medidas higiénicas necesarias para el cuidado y desinfección de las piezas de mano, válvulas y líneas de aire y agua.

Llevar a cabo las medidas higiénicas para la limpieza y desinfección del mobiliario y superficies.

Llevar a cabo las medidas higiénicas necesarias para el traslado en forma segura del material de desecho que sale del consultorio dental.

Usar el material e instrumental desechable en los adultos mayores infecciosos o potencialmente infecciosos.


Llevar a cabo las medidas higiénicas necesarias para el manejo de biopsias y dientes extraídos.

Llevar a cabo las medidas higiénicas para el traslado de la basura.

Realizar el registro diario de las actividades de mantenimiento de equipo dental, aseo y desinfección del instrumental y equipo, así como la eliminación de material de desecho en las bitácoras correspondientes.

### **6.3.3 Principios Básicos para la Atención Odontológica**

- Todos los adultos mayores deben ser atendidos como si fueran infecciosos.
- Todo adulto mayor y el personal pueden adquirir enfermedades infecciosas en el consultorio dental.
- Los patógenos a controlar, deben ser principalmente, los de contacto cotidiano como son los patógenos bucales, así como los contaminantes y gérmenes del exterior que son portados por el adulto mayor.
- Hay que prevenir no curar
- No desinfecte cuando pueda esterilizar
- Desinfecte, limpie y esterilice
- Introduzca en su práctica el mayor volumen de material desechable
- Utilice el mayor número de técnicas de barrera de protección.





**TÉCNICAS DE ODONTOLOGÍA DE LA  
CLÍNICA DE ODONTOGERIATRÍA  
SERVICIOS DE SALUD PÚBLICA DEL DISTRITO FEDERAL**

**6.3.4 Indicaciones Post Extracción y/o Cirugía Dental**

El Odontólogo tratante será el responsable de otorgar verbalmente y por escrito las indicaciones póst extracción y/o cirugía dental al adulto mayor después de realizar cualquier extracción dental o procedimiento quirúrgico las cuales son:

- Indicar realizar el cepillado bucal normal evitando lesionar la zona intervenida.
- No realizar enjuagues ni movimientos de succión durante las 24 horas posteriores a la extracción y/o cirugía dental.
- No ingerir alimentos grasos, ni irritantes durante los tres días siguientes a la extracción.
- Dormir con la cabeza un poco elevada.
- Colocarse hielo a la altura del área intervenida.
- No fumar ni ingerir bebidas alcohólicas durante los 7 días posteriores a la intervención.
- Retirar la gasa 10 minutos después del procedimiento dental.
- No realizar esfuerzos físicos.
- No exponerse al sol o lugares calientes.
- Acudir a revisión a los 7 días de la extracción o antes en caso de ser necesario.
- Seguir las indicaciones precisas del Odontólogo en caso de recibir terapia farmacológica.

Es importante tomar en cuenta las condiciones sistémicas del adulto mayor, así como los medicamentos que esté tomando antes de cualquier procedimiento quirúrgico y dependiendo la condición sistémica, realizar la profilaxis antibiótica en caso de ser necesario antes del procedimiento.

Todo adulto mayor que se le realice una extracción y/o cirugía dental deberá acudir acompañado de un familiar o cuidador responsable.

**6.3.5 Lineamientos para el Control de Infecciones Cruzadas (Barreras Universales)**

- Usar guantes desechables.
- Proteger boca, nariz y ojos (uso de Cubrebocas y caretas).
- Esterilizar todos los instrumentos (autoclave y químicos en frío).





**CDMX**  
CIUDAD DE MÉXICO



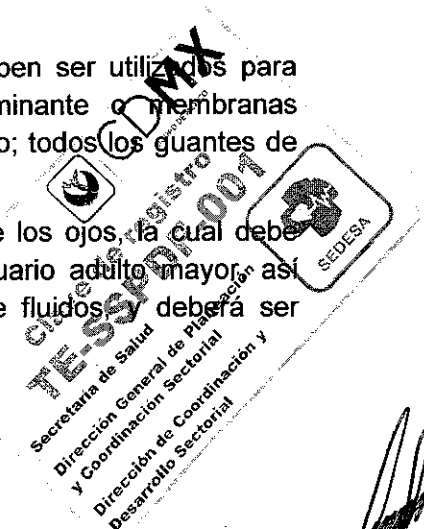
**TÉCNICAS DE ODONTOLOGÍA DE LA  
CLÍNICA DE ODONTOGERIATRÍA  
SERVICIOS DE SALUD PÚBLICA DEL DISTRITO FEDERAL**

- Colocar punzocortantes desechables en el contenedor específico.
- Lavar y limpiar el área de trabajo diariamente con cloro y desinfectante.
- Realizar lavado exhaustivo del consultorio dental por lo menos dos veces al año.
- Manejar la basura y desechos infecciosos en bolsas de plástico selladas y marcadas, debiendo depositarse en colectores especializados para su tratamiento
- Realizar el lavado de manos o mucosas inmediatamente después de haber tenido contacto con sangre o material potencialmente infeccioso ocurrido después de quitarse los guantes o ropa protectora.
- Evitar encapuchar las agujas usadas o remover la capucha con las manos
- Eliminar los instrumentos punzocortantes desechables en contenedores especiales y marcados como material contaminado
- Prohibir comer, fumar, aplicarse cosméticos y lentes de contacto en áreas donde existe sangre y materiales infecciosos.
- Eliminar las alacenas con comidas o bebidas donde existen materiales infecciosos
- Almacenar, transportar y enviar materiales potencialmente infecciosos (dientes extraídos, impresiones, etc.) que no han sido descontaminados en contenedores especiales, cerrado, impermeables, y de color rojo y con el emblema de material contaminado.
- Proporcionar al personal las batas clínicas y equipo especialmente diseñado para protegerse de la sangre y otros materiales potencialmente infecciosos, los cuales deben mantenerse limpios y en buen estado o desecharse y reponerse en el momento adecuado y deben ser de talla correcta.

### **6.3.6 Vestimenta Adecuada y Barreras de Protección**

El Odontólogo deberá utilizar guantes (látex o vinil) los cuales deben ser utilizados para cualquier procedimiento en contacto con sangre, saliva contaminante o membranas mucosas; y guantes estériles para cualquier procedimiento quirúrgico; todos los guantes deben ser desechables y no deben reutilizarse

Se deberán utilizar lentes, o máscara quirúrgica para protección de los ojos, la cual debe lavarse con algún desinfectante entre cada derechohabiente o usuario adulto mayor, así como cubrebocas el cual debe ser resistente a la penetración de fluidos y deberá ser cambiado cada vez que se humedezca o se moje





**CDMX**  
CIUDAD DE MÉXICO



**TÉCNICAS DE ODONTOLOGÍA DE LA  
CLÍNICA DE ODONTOGERIATRÍA  
SERVICIOS DE SALUD PÚBLICA DEL DISTRITO FEDERAL**

La vestimenta de trabajo tal como: batas, filipinas, pijamas quirúrgicas ya sean desechables o no, deberán ser exclusivamente para uso dentro del área de consulta, la ropa reutilizable se deberá cambiar cuando menos una vez al día o inmediatamente después de un procedimiento invasivo y lavarse de la forma acostumbrada de preferencia por separado de la ropa de vestir. Es muy importante no salir fuera del consultorio con batas, filipinas, guantes, etc.

Es aconsejable que para reducir la fuente de contaminación el adulto mayor realice colutorios con enjuague de clorhexidina antes de iniciar cualquier procedimiento dentro de la boca del mismo, procurando que la acción del enjuague dure lo más posible dentro de la boca (1 a 2 min).

Se debe cubrir la pieza de mano jeringa triple, válvulas de eyección, las manijas de lámpara, cabezal del sillón y las mangueras de éstos con bolsas especialmente diseñadas, plásticos autoadheribles o papel aluminio, con el objeto de evitar contaminarlos al estar manipulándolos y deberán ser cambiados después de cada consulta, se pueden cubrir otros aparatos como Rx, monitores, lámparas, y el mismo sillón de manera opcional, principalmente en procedimientos donde se requiera un campo estéril.

El Odontólogo debe lavarse las manos antes y después de tratar a cada adulto mayor (antes de ponerse los guantes y al quitárselos) el lavado debe llevarse a cabo con un jabón preferentemente antimicrobiano.

Si el Odontólogo presenta lesiones en sus manos tales como dermatitis, lesiones exudativas, o laceraciones, es importante abstenerse en lo posible de la atención al adulto mayor y manipular equipo que pudiera estar contaminado, hasta que las lesiones hayan cicatrizado. Por eso es importante tener un cuidado y aseo adecuado con las manos, mantener las uñas cortas y utilizar cremas para rehidratarlas

Los instrumentos filosos como hojas de bisturí, agujas, curetas, ck6, agujas para sutura entre otros que han sido utilizados en boca deben considerarse potencialmente infecciosos y se deben manejar con cuidado extremo. Las agujas de anestesia no deben encapucharse o manipularse con ambas manos, en caso necesario, el encapuchado debe hacerse con una sola mano, o bien para retirar la aguja de la jeringa se deberá utilizar las ranuras especiales que forman parte de las tapas de los contenedores desechables especiales, o bien de ser posible, romper la aguja para no ser reutilizada. En el caso de las hojas de bisturí estas serán retiradas del mango de bisturí con ayuda de un portaguñas no con pinzas de curación. Todos los instrumentos filosos desechables deben colocarse en un recipiente rígido a prueba de perforaciones y marcados con la leyenda de material contaminado.

Clave de registro  
**TESSP/CDMX**  
Secretaría de Salud  
Dirección General de Planeación  
y Coordinación Sectorial  
Dirección de Coordinación y  
Desarrollo Sectorial



**TÉCNICAS DE ODONTOLOGÍA DE LA  
CLÍNICA DE ODONTOGERIATRÍA  
SERVICIOS DE SALUD PÚBLICA DEL DISTRITO FEDERAL**

### **6.3.7 Esterilización y Desinfección de Instrumental Odontológico**

Para los instrumentos que es necesario su esterilización (críticos y semicríticos) que no son sensibles al calor se deben seguir ciertos lineamientos importantes. El protocolo de esterilización y desinfección a seguir después de utilizar instrumentos críticos y semicríticos es el siguiente:

Primeramente el Odontólogo y/o la persona encargada de manipular el instrumental deben de utilizar guantes de hule o látex gruesos especialmente diseñados para trabajos de limpieza.

Los instrumentos deben ser enjuagados en agua y se colocan en una solución detergente con enzimas de prelavado, para ayudar a remover del instrumental los restos de sangre, tejido y material utilizado.

Posteriormente se lavará con un cepillo y solución detergente y realizar un lavado mecánico.

El instrumental será colocado dentro de las bolsas especiales para esterilización en CEyE; y se sellan con cinta testigo, registrando la fecha y hora de esterilización, esto es con el objeto de almacenamiento posteriormente sin peligro de que contamine el instrumental estéril.

Una vez concluido el ciclo de esterilización el instrumental debe ser guardado hasta el momento de su uso

### **6.3.8 Limpieza y Desinfección del Mobiliario y Superficies**

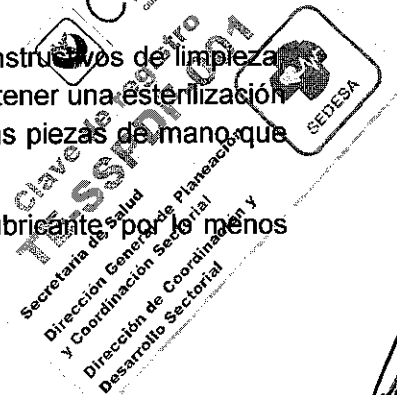
Después de cada tratamiento, al terminar las labores de un día todas las superficies y el mobiliario deben limpiarse con cloro.

### **6.3.9 Uso y Cuidado de las Piezas de Mano, Válvulas y Líneas de Agua y Aire**

Se recomienda utilizar las piezas de mano esterilizadas por lo que es importante tener varias estériles para su uso, las piezas de mano de baja velocidad de igual manera se recomienda tenerlas esterilizadas o al menos la parte que está en contacto dentro de la boca y el resto debe cubrirse con un aislante, los contrángulos para profilaxis se recomienda esterilizarlos en caso de volverse a utilizar.

Para esterilizar las piezas de mano se recomienda que se sigan los instructivos de limpieza, lubricación y esterilización que marca el fabricante con el objeto de obtener una esterilización perfecta y prolongar la vida del instrumento. En la actualidad todas las piezas de mano que se fabrican son esterilizables.

Las piezas de mano de alta velocidad se deben lubricar con aceite lubricante por lo menos una vez a la semana.







**TÉCNICAS DE ODONTOLOGÍA DE LA  
CLÍNICA DE ODONTOGERIATRÍA**  
SERVICIOS DE SALUD PÚBLICA DEL DISTRITO FEDERAL

Las válvulas de retracción de agua deben ser eliminadas del equipo dental, ya que esto puede aspirar material infeccioso dentro de la pieza de mano y las líneas de agua, estas válvulas deben ser reemplazadas por válvulas de un solo flujo; al iniciar el tratamiento con cada adulto mayor se debe accionar la pieza de mano y dejarla correr por lo menos 30 segundos con el objeto de limpiar las líneas de agua y aire y el excedente de lubricante de la pieza de mano, es recomendable que al iniciar el día se accione la línea de aire y agua sin conectar la pieza de mano.

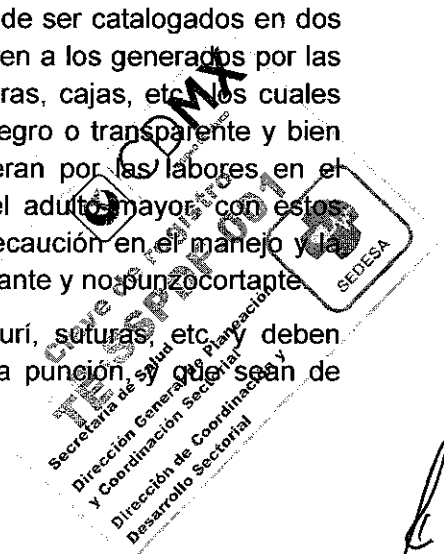
### 6.3.10 Manejo de Biopsias y Dientes Extraídos.

Las muestras de tejido que se obtienen para biopsias deben manejarse con cautela y deben depositarse en un frasco con fenol, evitando contaminar el frasco en su parte externa con sangre o saliva, por lo que se recomienda envolver el frasco con un plástico desechable y limpiarlo con un desinfectante (desinfección de alto nivel) el frasco y la tapa e introducirlo en un abolsa de plástico cerrada para evitar escurrimientos y la bolsa debe de etiquetarse como material potencialmente infeccioso antes de mandarlo al laboratorio de patología.

Los dientes que se utilizan para el estudio o que el adulto mayor quiere guardar deben de lavarse perfectamente con cepillo y detergente para eliminar el tejido residual, la persona que realice este trabajo debe colocarse las barreras de protección ya mencionadas y colocar el diente en solución de hipoclorito de sodio (cloro blanqueador diluido 1:10 con agua), si el diente se le va a dar al adulto mayor se le debe explicar que es importante la desinfección de la pieza antes de ser manipulada por otras personas ya que por lo regular los dientes extraídos son por causa de algún proceso patológico del diente.

### 6.3.11 Manejo Apropriado de los Desechos

- Los desechos que se generan en un consultorio dental deben de ser catalogados en dos tipos: no contaminados y contaminados. Los primeros se refieren a los generados por las propias labores de oficina, papeles, plumas, envases, envolturas, cajas, etc. Los cuales deben colocarse en una bolsa para basura normal de color negro o transparente y bien cerrado. Los segundos (contaminados) son los que se generan por las labores en el operatorio y que están contaminados con sangre y saliva del adulto mayor, con estos desechos es con los que se tienen que tomar medidas de precaución en el manejo y la forma de desecharlos, y ésta se clasifica a su vez en punzocortante y no punzocortante.
- Los desechos punzocortantes son las agujas, hojas de bisturí, suturas, etc. y deben colocarse en contenedores especiales rígidos resistentes a la punción, que sean de






**CDMX**  
CIUDAD DE MÉXICO



**TÉCNICAS DE ODONTOLOGÍA DE LA  
CLÍNICA DE ODONTOGERIATRÍA  
SERVICIOS DE SALUD PÚBLICA DEL DISTRITO FEDERAL**

color rojo con la leyenda de material potencialmente infeccioso y punzocortante. Se aconseja que estos desechos sean esterilizados antes de mandarse a la basura.

- Los desechos no punzocortantes son los guantes desechables, eyectores quirúrgicos, baberos, barreras de plástico y papel, restos de tejido, dientes, gasas, algodones, etc., éstos deben colocarse en bolsa de plástico de color rojo, bien cerrada para evitar escurrimientos y con la leyenda de material potencialmente infeccioso.
- Instrucciones específicas para recolectar y desechar el mercurio tridestilado:
  - Quitarse todas las alhajas de las manos y muñecas para evitar que el mercurio se combine con otros metales.
  - Utilizar un gotero o jeringa para aspirar o recolectar las gotas de mercurio.
  - Transferir cuidadosamente el mercurio a un recipiente de plástico irrompible, con tapa.
  - Evite usar recipientes de vidrio, por la reacción química que produce al combinarse con el mercurio.
  - Colocar el recipiente en una bolsa hermética y rotular la bolsa con la fecha en que es desechado y entregado para su disposición final.
  - Entregar la bolsa rotulada, al titular de la Subdirección o Jefatura de Unidad Departamental Administrativa para su desecho.





**TÉCNICAS DE ODONTOLOGÍA DE LA  
CLÍNICA DE ODONTOGERIATRÍA  
SERVICIOS DE SALUD PÚBLICA DEL DISTRITO FEDERAL**

## 7. GLOSARIO

**ABRASIÓN:** La pérdida o desgaste patológico del tejido duro del diente, debido a la fricción de un cuerpo extraño, independientemente de la oclusión.

**ANQUILOGLOSIA:** Es cuando el fondo de la lengua va pegado al piso de la boca

**ANTISEPSIA:** Método que consiste en combatir o prevenir los padecimientos infecciosos, destruyendo los microorganismos que los causan.

**ASEPSIA:** Método de prevenir las infecciones por la destrucción de los gérmenes utilizando medios Físicos.

**ATRICIÓN:** Pérdida regular y gradual de la materia dentaria, como resultado de la masticación fisiológica. La atrición fisiológica es causada por una función anormal o la inadecuada posición de los dientes.

**BRUXISMO:** El bruxismo (apretar y rechinar los dientes), provoca que los dientes duelan o se aflojen y llegan literalmente a desgastar toda la corona de principalmente los dientes anteriores. Además de destruir el hueso que soporta el diente y causar problemas de articulación, provoca dolor en los músculos faciales o dolor de cabeza.

**CARIES ACTIVA:** Proceso caracterizado por la pérdida de minerales de los tejidos dentales que llevan a la destrucción del diente, de evolución rápida; puede afectar a varios dientes, tiene una coloración amarillenta de aspecto blando, húmedo y no ha sido tratada.

**CARIES CRÓNICA:** Son de evolución lenta, suelen ser pequeñas caries, tienen una coloración oscura y de consistencia dura.

**COLUTORIO:** Enjuague bucal con cualquier solución medicamentosa.


**CONTRARREFERENCIA:** Decisión médica en la que se determina el envío de los derechohabiente o usuario adulto mayor a un nivel e menor capacidad resolutive para continuar su atención médica, después de haber sido atendiéndole un daño específico a la salud, la cual se realiza en base a criterios médicos y administrativos con un informe correspondiente.

**CPOD:** Índice que marca el número de dientes que han sido afectados por caries dental en una dentición permanente en términos de dientes cariados, dientes perdidos por caries y dientes obturados que tuvieron caries.

**ESPÍCULA:** Cuerpo afilado de un tejido duro, con una punta en forma de aguja

**ESQUIRLA:** Pequeña porción o astilla desprendida de un hueso fracturado

**EXTIRPACIÓN:** Separación completa de un órgano o parte con fines experimentales o quirúrgicos.





**CDMX**  
CIUDAD DE MÉXICO



**TÉCNICAS DE ODONTOLOGÍA DE LA  
CLÍNICA DE ODONTOGERIATRÍA  
SERVICIOS DE SALUD PÚBLICA DEL DISTRITO FEDERAL**

**FACTOR DE RIESGO:** Es toda circunstancia o situación que aumenta las probabilidades de una persona de contraer una enfermedad.

**FLUOROSIS:** La fluorosis dental es una anomalía de la cavidad oral, en especial de las piezas dentales originada por ingestión excesiva y prolongada de flúor.

**FLUORURACIÓN:** Introducción del ión flúor en un compuesto, debido a una reacción química.

**GERIATRÍA:** Rama de la medicina que estudia los procesos patológicos, psicológicos y sociales de los ancianos con sus repercusiones y consecuencias, mediante un abordaje preventivo, diagnóstico y terapéutico para mantener al adulto mayor en el mejor sitio, su domicilio.

**GERODONTOLOGÍA:** Es el estudio de la dentición y de las necesidades dentales en el anciano.

**GERONTOLOGÍA:** Ciencia que se ocupa del estudio del proceso de envejecimiento en sus áreas biológica, psicológica y social.

**INTERCONSULTA:** Procedimiento que permite la participación de otro profesional de la salud a fin de proporcionar atención integral al derechohabiente o usuario adulto mayor, a solicitud del médico tratante.

**INTOXICACIÓN AGUDA:** Cuando un agente químico externo produce alteración morbosa en el hombre; es decir, se pudiera hablar de intoxicación cuando existe una relación causa-efecto entre un agente externo y las manifestaciones. Se presenta cuando se ingieren dosis elevadas de flúor en una sola ingestión.


**LUXACIÓN:** Movimientos de lateralidad o rotación según la anatomía dentaria, en dirección apical, hasta lograr la dilatación del alveolo.

**PRENSIÓN:** Colocación del fórceps en el diente para su extracción, cuidando no incluir la encía.

**REACCIÓN ADVERSA A MEDICAMENTOS:** Cualquier respuesta a un medicamento que sea nociva y no intencionada, y que tenga lugar a dosis que se apliquen normalmente en el ser humano para la profilaxis, el diagnóstico o el tratamiento de enfermedades, o para la restauración, corrección o modificación de funciones fisiológicas.

**REFERENCIA:** Decisión médica en la que se define el envío de derechohabiente o usuario adulto mayor a un nivel de mayor capacidad resolutoria para la atención de un caso específico a la salud, con base en criterios médicos administrativos.

**SINDESMOTOMÍA:** Separación mecánica de las inserciones gingivales del diente.







**CDMX**  
CIUDAD DE MÉXICO




**TÉCNICAS DE ODONTOLOGÍA DE LA  
CLÍNICA DE ODONTOGERIATRÍA  
SERVICIOS DE SALUD PÚBLICA DEL DISTRITO FEDERAL**

**SÍNDROME GERIATRICO:** Se refiere a las formas de presentación más frecuentes de las enfermedades en el adulto mayor. Se deben a condiciones de salud multifactoriales, propias del adulto mayor, estos ocurren como consecuencia de los efectos de la acumulación de deterioro en múltiples sistemas volviendo a una persona vulnerable ante demandas fisiológicas o patológicas, incluyendo los procedimientos quirúrgicos.

**TRACCIÓN:** Acción para extraer el diente de su alveolo.



**CDMX**  
CIUDAD DE MÉXICO  
clave de registro  
**TE-SSPDF-001**  
Secretaría de Salud  
Dirección General de Planeación  
y Coordinación Sectorial  
Dirección de Coordinación y  
Desarrollo Sectorial





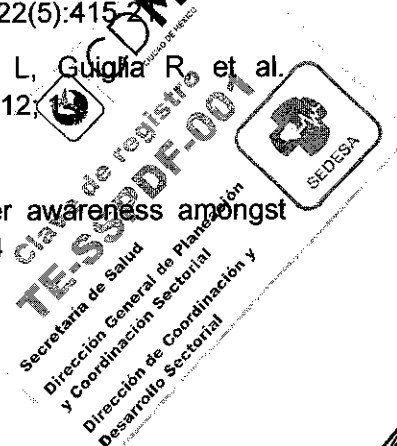**CDMX**  
CIUDAD DE MÉXICO



**TÉCNICAS DE ODONTOLOGÍA DE LA  
CLÍNICA DE ODONTOGERIATRÍA**  
SERVICIOS DE SALUD PÚBLICA DEL DISTRITO FEDERAL

## 8. BIBLIOGRAFÍA

1. - Albandar JM. Epidemiology and risk factors of periodontal diseases. Dent Clin North Am. 2005; 49(3):517-32.
2. - Al-Harthy M, Al-Bishri A, Ekberg E, Nilner M. Temporomandibular disorder pain in adult Saudi Arabians referred for specialised dental treatment. Swed Dent J. 2010; 34(3):149-58.
- 3.- Ameriso S, Ruiz Villamil A, Pérez Barreto A. Infección, inflamación e ictus cerebral. Rev Esp. Cardiol. 2004;4: 7-12.
- 4.- Anaya SG, Ramírez AVA, Irigoyen CME, Zimbron RA, Zepeda ZMA. Oral and pharyngeal cancer mortality rates in Mexico 1079-2003. J Oral Pathol Med 2008; 37:11-7
- 5.- Ángel N, Echeverry N, Restrepo P, Gonzales L, Rodríguez L, Vásquez G, Manifestaciones bucales en pacientes con Lupus Eritematoso Sistémico, Revista Colombiana de Reumatología, 2010: 17 (1); 13-21.
- 6.- Anttila SS, Knuutila ML, Sakki TK. Depressive symptoms favor abundant growth of salivary lactobacilli. Psychosomatic Med 1999; 61:508-12.
- 7.- Armijo JA. Capítulo 4. Farmacocinética: absorción, distribución y eliminación de los fármacos. En: Farmacología Humana. Flórez J, Armijo JA, Mediavilla A. Editores. Cuarta Edición. Editorial Masson. Barcelona España. p.p 63. 2005.
- 8.- Bader JD, Shugars DA, Rozier G, Lohr KN, Bonito AJ, Nelson JP, Jackman AM. Diagnosis and management of dental caries. Evid Rep Technol Assess 2001; 36: 1-4.
- 9.- Bravo-Pérez M, Casals-Peidró E, Cortés-Martinicorena F, Llodra-Calvo J. Encuesta de Salud Oral en España 2005. RCOE 2006; 11(4): 409-56.
10. - Burt, B. Position paper: epidemiology of periodontal diseases. J Periodontol 2005; 76:1406.
- 11.- Calderón Pdos S, Tabaquim Mde L, Oliveira LC, Camargo AP, Ramos Netto Tde C, Conti PC. Effectiveness of cognitive-behavioral therapy and amitriptyline in patients with chronic temporomandibular disorders: a pilot study. Braz Dent J.2011; 22(5):415-21
- 12.- Campisi G, Chiapelli M, De Martinis M, Franco V, Ginaldi L, Guglia R, et al. Pathophysiology of age related diseases. Immun ity & Ageing. 2009; 6:12.
- 13.- Carrillo SC. Caries radicular. ADM. 2010; 67 (2): 56-61.
14. Carter L, Harris A, Kavi V, Johnson S, Kanatas A. Oral cancer awareness amongst hospital nursing staff: a pilot study. BMC Oral Health. 2009; Jan 28; 9:4






**CDMX**  
CIUDAD DE MÉXICO



**TÉCNICAS DE ODONTOLOGÍA DE LA  
CLÍNICA DE ODONTOGERIATRÍA**  
SERVICIOS DE SALUD PÚBLICA DEL DISTRITO FEDERAL

- 15.- Castellanos J. Cap 1. En: Castellanos J, Díaz L, Gay O. Editores. Medicina en odontología. Manejo dental de pacientes con enfermedades sistémicas. 2da Edición. México: Manual Moderno; 2002; p 1-14
16. - Chalmers JM, Charter KD, Spencer AJ. Oral diseases and conditions in community-living older adults with and without dementia. Spec Care Dentist 2003; 23:7-17.
17. - Chávarry NG, Vettore MV, Sansone C, Sheiham A. The relationship between diabetes mellitus and destructive periodontal disease: a meta-analysis. Oral Health Prev Dent 2009; 7(2):107-27.
- 18.- Ciancio SG. Medications' impact on oral health. J Am Dent Assoc. 2004 Oct; 135(10):1440-8; quiz 1468-9.
19. - Cochran M, Matis B. Diagnosis and treatment of root caries. In: Operative Dentistry: A contemporary approach. Editores: Summit J, Robbins W, Schwarts R. Quintessence publishing Co. Chicago 2001. p. 365-76.
- 20.- Costerton JW; Lewandowski Z; Caldwell DE; Korber DR; Lappin-Scott HM Microbial biofilms. Annu Rev Microbiol 1995;49:711-45
21. - Coulthwaite L, Verran J. Potential pathogenic aspects of denture plaque. Br J Biomed Sci. 2007; 64(4):180-9.
22. - Davis DM, Fiske J, Scott B, et al. The emotional effects of tooth loss: a preliminary quantitative study. British Dental Journal 2000; 188:503-6.
23. - Desvarieux M, Ryan T, Jacobs DR, Rundek T, Boden-Albala B, Sacco R, Panos N P. Periodontal bacteria and hypertension: the oral infections and vascular disease epidemiology study (INVEST). J Hypertens. 2010 Jul; 28(7):1413-21.
- 24.- Dettbarn A. Gingival hyperplasia: etiology and treatment options for patients with gingival overgrowth. Northwest Dent. 2007 May-Jun; 86(3):35-7.
- 25.- Díaz GL, Gay ZO. Series en medicina bucal X. Odontología de calidad para pacientes ancianos. ADM 2005; 62 (1): 36-9.
26. - Dimitroulis G. Fortnightly review: Temporomandibular disorders: a clinical update. BMJ 1998; 317: 190-194.
- 27.- Espinosa MMT. Profilaxis antimicrobiana, capítulo 20. En: Espinosa Meléndez María Teresa. Farmacología y Terapéutica en Odontología, Fundamentos y guía práctica. Editorial Panamericana. México, 2012. Pp.153-158.
- 28.- Esquivel R. El efecto de los dientes perdidos. Odont Act 2008;5(58):48-52



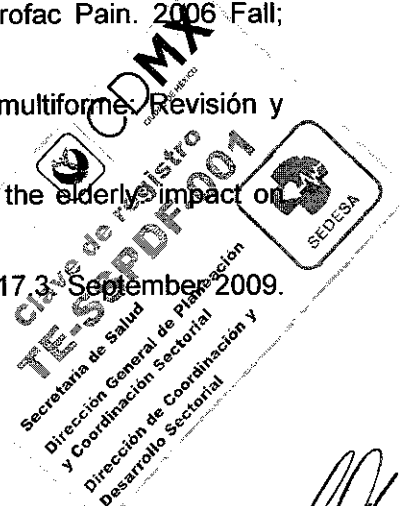


**CDMX**  
CIUDAD DE MÉXICO



**TÉCNICAS DE ODONTOLOGÍA DE LA  
CLÍNICA DE ODONTOGERIATRÍA**  
SERVICIOS DE SALUD PÚBLICA DEL DISTRITO FEDERAL

- 29.- Estadísticas a propósito del internacional de las personas de edad  
<http://www.inegi.org.mx/inegi/contenidos/espanol/prensa/Contenidos/estadisticas/2013/adultos9.pdf>
30. - Ettinger R. Oral health and the aging population. JADA 2007; 130 (S) 5-6
31. - Evans JG, Williams TF, Beattie BL, Michel JP, Wilcock GK. Oral physiology and pathology in elderly people. En: Oxford Textbook of Geriatric Medicine, 2nd Ed. Oxford University Press, 2000. Ch. 8.1, Pp. 22-231.
- 32.- Fernández-Carballido C, Rosas J, Santos G, Jovani V, Martín-Domenech R, Ibero J, Román J, et al, Síndrome de Sjogren. Rev. Sociedad Val Reuma. 2007 2;3: 23-40.
- 33.- Fleitas T, Arellano L, Terán A. Determinación de signos y síntomas de trastornos temporomandibulares en pacientes adultos de odontología de la universidad de los andes. Revista odontológica de los andes 2010; 5 (2): 14-24.
34. - Friedlander AH, Friedlander IK, Gallas M, Velasco E. Late-life depression: its oral health significance. Int Dent J. 2003 Feb; 53(1):41-50.
- 35.- Fromer L, Cooper CB. A review of the GOLD guidelines for the diagnosis and treatment of patients with COPD. Int J Clin Pract. 2008; 62(8):1219-36.
- 36.- Garcia MN, Hildebolt CF, Miley DD, Dixon DA, Couture RA, Spearie CL, et al. One-year effects of vitamin D and calcium supplementation on chronic periodontitis. J Periodontol 2011; 82(1):25-32.
- 37.- García RI, Nunn ME, Vokonas PS. Epidemiologic associations between periodontal disease and chronic obstructive pulmonary disease. Ann Periodontol 2001; 6:71-7.
- 38.- García-García V, Bascones A. Cáncer oral: puesta al día. Act Odontostomatol 2009; 25 (5): 239-48.
39. - Gatchel RJ, Stowell AW, Buschang P. The relationships among depression, pain, and masticatory functioning in temporomandibular disorder patients. J Orofac Pain. 2006 Fall; 20(4):288-96.
- 40.- Gavaldá-Esteve C, Murillo-Cortés J, Poveda-Roda R. Eritema multiforme: Revisión y puesta al día. RCOE 2004;9(4):415-23
- 41.- Ghezzi EM, Ship JA. Systemic diseases and their treatments in the elderly: impact on oral health. J Public Health Dent. 2000 Fall;60(4):289-96.
42. - Goldstein BG, Goldstein AO. Oral lesions. In: UpToDate version 17.3, Septiembre 2009. Disponible en: [www.uptodate.com](http://www.uptodate.com)







**CDMX**  
CIUDAD DE MÉXICO



**TÉCNICAS DE ODONTOLOGÍA DE LA  
CLÍNICA DE ODONTOGERIATRÍA  
SERVICIOS DE SALUD PÚBLICA DEL DISTRITO FEDERAL**

43. - Gonsalves WC, Chi AC, Neville BW. Common oral lesions: Part I. Superficial mucosal lesions. Am Fam Physician. 2007 Feb 15;75(4):501-7.
44. - Gonsalves WC, Wrightson AS, Henry RG. Common oral conditions in older persons. Am Fam Physician. 2008 Oct 1; 78(7):845-52.
45. - Graves DT, Lau R, Alikhani M, Al-Mashat H, Trackman PC. Diabetes-enhanced inflammation and apoptosis: impact on periodontal pathology. J Dent Res. 2006; 85(1):15-21
- 46.- Guggenheimer J. Dent Clin North Am. 2002 Oct; 46(4):857-68. Oral manifestations of drug therapy.
47. - Guideline on oral health for people with diabetes. IDF Clinical Guidelines Task Force. Brussels: International Diabetes Federation, 2009.
- 48.- Hajjar ER, Cafiero AC, Hanlon JT. Polypharmacy in elderly patients. Am J Geriatr Pharmacother. 2007 Dec; 5(4):345-51.
49. - Hansson GK. Inflammation, atherosclerosis, and coronary artery disease. N. Engl. J. Med. 2005 April 21; 352(16): 1685-95.
- 50.- Hernández-Laguna E, Martínez-Torres J, Macías-Ortega G, Ruiz-Salomón C. Dental caries and periodontal disease in type-2 diabetic patients. Rev Med Inst Mex Seguro Soc 2006; 44 (3): 239-42.
51. - Hollister MC, Weintraub JA. The association of oral status with systemic health, quality of life, and economic productivity. J Dent Educ. 1993 Dec; 57(12):901-12.
52. - Hutton B, Feine J, Morais J. Is There an Association Between Edentulism and Nutritional State? J Can Dent Assoc. 2002 Mar; 68(3):182-7
- 53.- Jablonski RA, Munro CL, Grap MJ, Elswick RK. The Role of Biobehavioral, Environmental, and Social Forces on Oral Health Disparities in Frail and Functionally Dependent Nursing Home Elders. Biol Res Nurs 2005;7(1):75-82.
- 54.- Jansson L, Lavstedt S, Frithiof L. Relationship between oral health and mortality rate. J Clin Periodontol. 2002 Nov; 29(11):1029-34.
- 55.- Jiménez DJ. Aspectos clínicos y tratamiento de la xerostomía. Acta Otorrinolaringología & Cirugía de Cabeza y Cuello. 2005. Vol. 33(1):14-20.
- 56.- Kamer AR, Craig RG, Dasanayake AP, Brys M, Glodzik-Sobanska L, de Leon M. Inflammation and Alzheimer's disease: possible role of periodontal diseases. Alzheimer's & Dementia 2008; 4:242-50.

CDMX  
190 años  
SECRETARÍA DE SALUD  
DIRECCIÓN GENERAL DE PLANEACIÓN Y COORDINACIÓN SURTIENDO SERVICIOS DE SALUD PÚBLICA DEL DISTRITO FEDERAL  
DIRECCIÓN DE COORDINACIÓN Y DESARROLLO SECTORIAL  
SECRETARÍA DE SALUD  
DIRECCIÓN GENERAL DE PLANEACIÓN Y COORDINACIÓN SURTIENDO SERVICIOS DE SALUD PÚBLICA DEL DISTRITO FEDERAL  
DIRECCIÓN DE COORDINACIÓN Y DESARROLLO SECTORIAL  
SEDESA

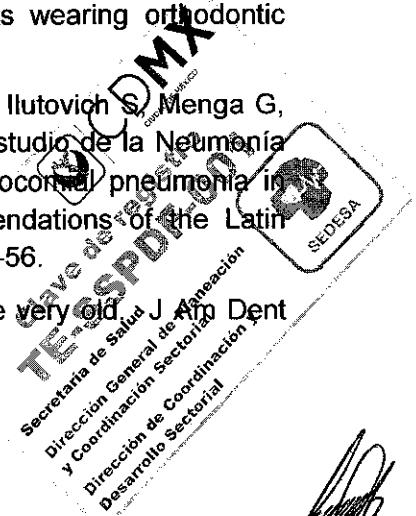


**CDMX**  
CIUDAD DE MÉXICO



**TÉCNICAS DE ODONTOLOGÍA DE LA  
CLÍNICA DE ODONTOGERIATRÍA  
SERVICIOS DE SALUD PÚBLICA DEL DISTRITO FEDERAL**

- 57.- Kamer AR, Craig RG, Pirraglia E, Dasanayake AP, Normanc RG, Boylan RJ, et al. TNF- $\alpha$  and antibodies to periodontal bacteria discriminate between Alzheimer's disease patients and normal subjects. *J Neuroimmunol* 2009; 216(1-2):92-7.
58. - Kauffman CA. Treatment of oropharyngeal and esophageal candidiasis. In: UpToDate, McGovern BH (Ed), UpToDate, Waltham, MA. Disponible en [www.uptodate.com](http://www.uptodate.com)
- 59.- Kavar N, Gajendrareddy PK, Hart TC, Nouneh R, Manjar N, Alrayyes S. Periodontal disease for the primary care physician. *Dis Mon.* 2011;57:174-183
60. - Kidd E. Essentials of dental caries. The disease and its Management. 3ed. Oxford University Press Inc. New York 2005.
61. - Kowalski M, Kowalska E, Split M, Split W, Pawlicki L, Kowalski J. Assessment of oral cavity mucosa and teeth state in patients with chronic obstructive pulmonary disease--part I. *Pol Merkur Lekarski.* 2005 Oct;19(112):533-6.
62. - Kowalski M, Kowalska E, Split M, Split W, Wierzbicka-Ferszt A, Pawlicki L, Kowalski J. Assessment of periodontal state in patients with chronic obstructive pulmonary disease--part II. *Pol Merkur Lekarski.* 2005 Oct; 19(112):537-41.
63. - Lamster IB, Lalla E, Borgnakke WS, Taylor GW. The relationship between oral health and diabetes mellitus. *JADA.* 2008; 139; 19S-24S.
- 64.- Lamura A, Finol HJ, Garriga EA, Empaire MG, Tinoco PJ, Salazar N, et al. Carcinoma espinocelular de antro y reborde maxilar: tratamiento quirúrgico, estudio histopatológico y ultraestructural. *Act Odon Ven* 2001; 39 (3).
- 65.- López R, Oyarzun M, Naranjo C. Asociación entre periodontitis y enfermedad cardiovascular. *Rev Med Chile* 2000; 128(11):1295-6
- 66.- López-Jornet P, Bermejo-Fenoll A. Treatment of pemphigus and pemphigoids. *Me Oral Patol Oral Cir Bucal.* 2005. 10(5):410-1
67. - Lucas QG, Lucas NO. The effect of chlorhexidine in patients wearing orthodontic appliances. *Rev Asoc Adontol Argent.* 1997; 85 (4): 355-60.
- 68.- Luna CM, Monteverde A, Rodríguez A, Apezteguia C, Zabert G, Ilutovich S, Menga G, Vasen W, Díez AR, Mera J; Grupo Argentino-Latino Americano de estudio de la Neumonía Nosocomial (GALANN). Clinical guidelines for the treatment of nosocomial pneumonia in Latin America: an interdisciplinary consensus document. Recommendations of the Latin American Thoracic Society]. *Arch Bronconeumol.* 2005 Aug; 41(8):439-56.
69. - Marshall T. Oral health, nutrient intake and dietary quality in the very old. *J Am Dent Assoc* 2002; 133(10): 1369-79.







**CDMX**  
CIUDAD DE MÉXICO



**TÉCNICAS DE ODONTOLOGÍA DE LA  
CLÍNICA DE ODONTOGERIATRÍA  
SERVICIOS DE SALUD PÚBLICA DEL DISTRITO FEDERAL**

84.- SIVEPAB. Resultados del Sistema de Vigilancia Epidemiológica de Patologías Bucales 2010. Salud Bucal del adulto. Secretaria de Salud. México. Distrito Federal. 1ra edición, noviembre 2011. p. 29-45 Disponible en:  
[www.cenavece.salud.gob.mx/programas/interior/saludbucal/descargas/pdf/sivepab2010\\_completo.pdf](http://www.cenavece.salud.gob.mx/programas/interior/saludbucal/descargas/pdf/sivepab2010_completo.pdf).

85. - Smith RG, Burtner AB. Oral Side effects of the most frequently prescribed drugs. Spec Care Dent. 1994; 14(3):96-102.

